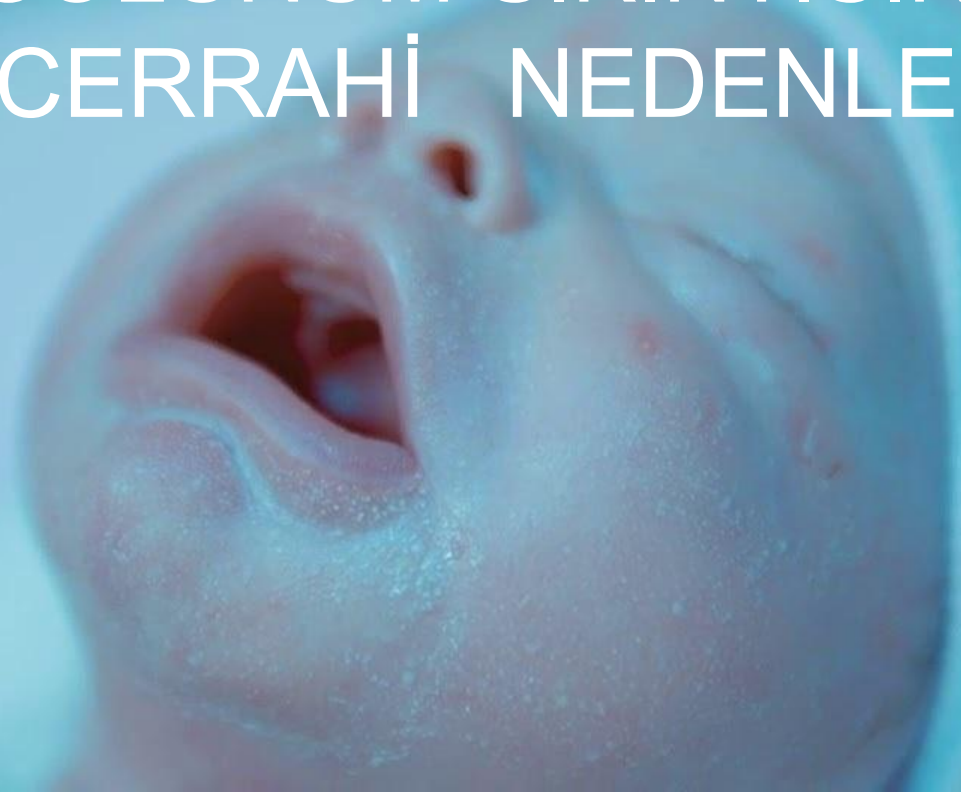

# YENİDOĞANLARDA SOLUNUM SIKINTISININ CERRAHİ NEDENLERİ



# Yenidođanlarda Solunum Güçlüđü Nedenleri

- ?
- ?
- ?
- ?

# Yenidoğanlarda Solunum Güçlüğü Nedenleri

## Respiratuvar Distres Sendromu

- Mekonyum Aspirasyonu
- Pnomoni
- **Mekanik Nedenler**
- Diafragma Hernileri
- Özofagus Atrezisi + TÖF

# SOLUNUM SIKINTISI

Hastayı nasıl tanırım?

- ?
- ?
- ?
- ?
- ?

# SOLUNUM SIKINTISI

## Hastayı nasıl tanırım?

- Takipne
- Taşikardi
- Hiperpne
- Burun kanadı solunumu
- Yardımcı solunum kasları solunuma katılması
  - Suprasternal
  - Subkostal çekilmeler

# Solunumun Değerlendirilmesi-1

## 1. Solunum hızı

- Takipne, Bradipne, Apne

## 2. Solunum mekaniği

- Solunum sesleri
  - Hırıltı, Hışıltı, İnleme
- Tidal hacim
  - akciğerlerin dinlenmesi ve göğüs kafesi hareketlerinin izlenmesi

# Solunumun Deęerlendirilmesi-2

## 3. Bilin düzeyi

- Huzursuzluk, Uykuya Eęilim, Bilin düzeyinde azalma, Koma

## 4. Deri ve mukoza rengi

- Soęuk, Soluk, Siyanotik

# SOLUNUM SIKINTISI

## DAHİLİ NEDENLER

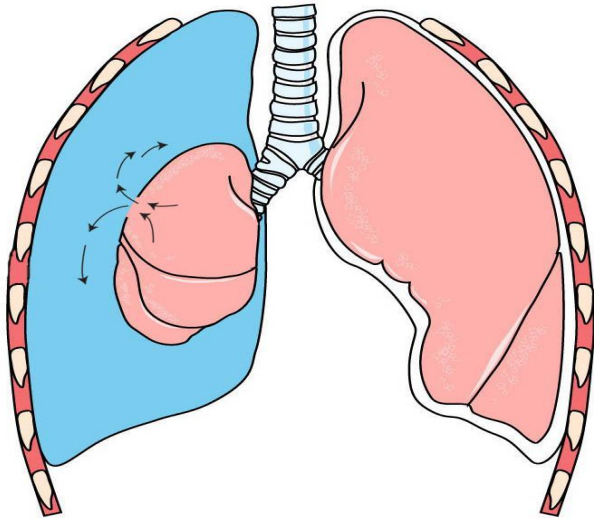
- Hiyalen Membran Hastalığı / Respiratuvar Distres Sendromu
- Mekonyum Aspirasyonu
- Yenidoganın Geçici Taşipnesi
- Pnomoni

# SOLUNUM SIKINTISI

## CERRAHİ NEDENLER

- Neonatal pnömotoraks
- Konjenital lobar amfizem
- Koanal atezi / Darlık
- Özofagus atrezisi + TÖF
- Konjenital diafragma hernisi

# Neonatal Pnömotoraks

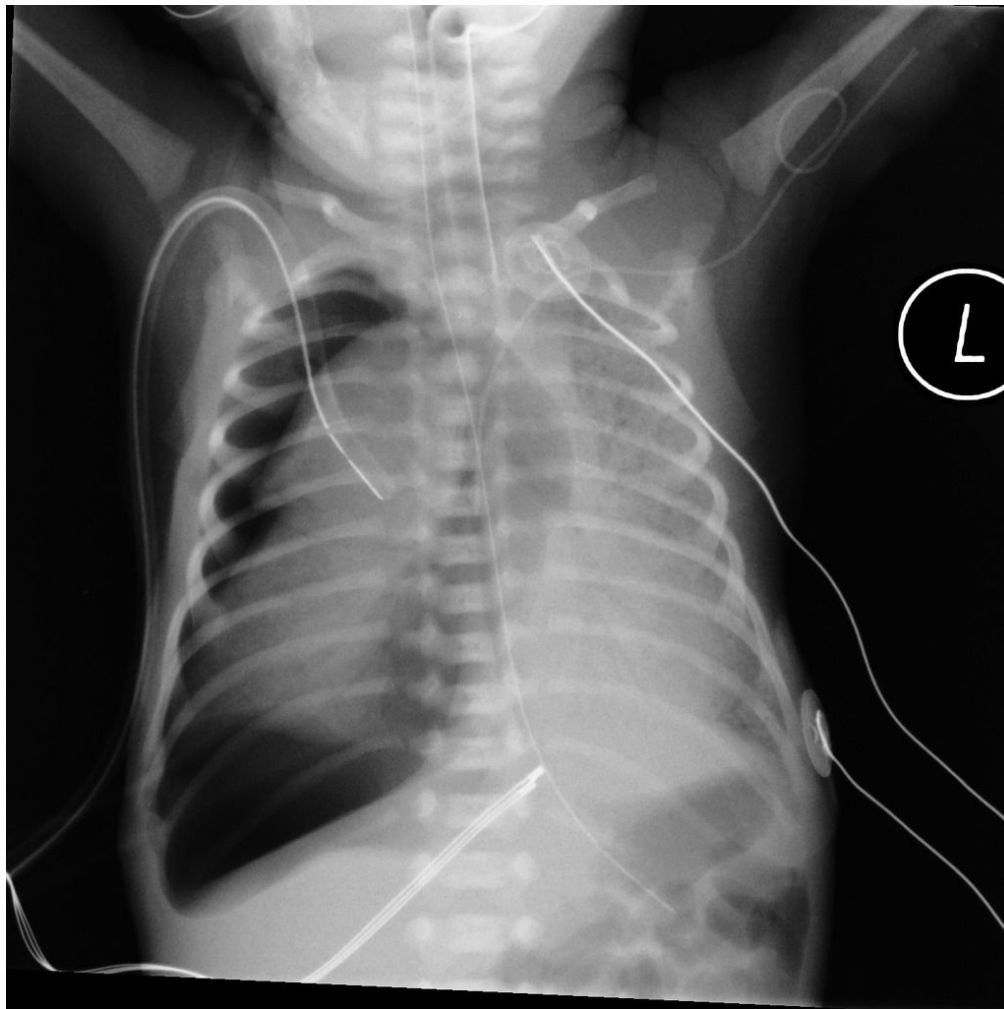


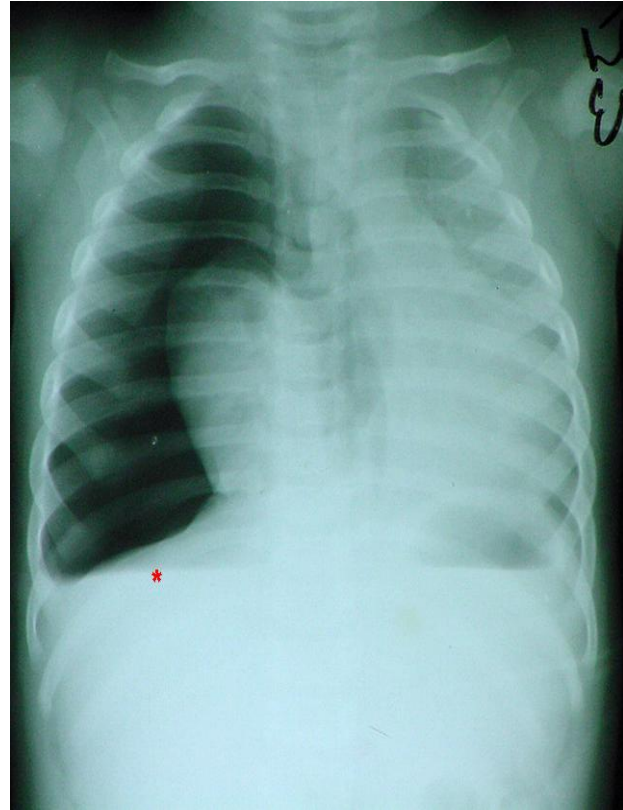
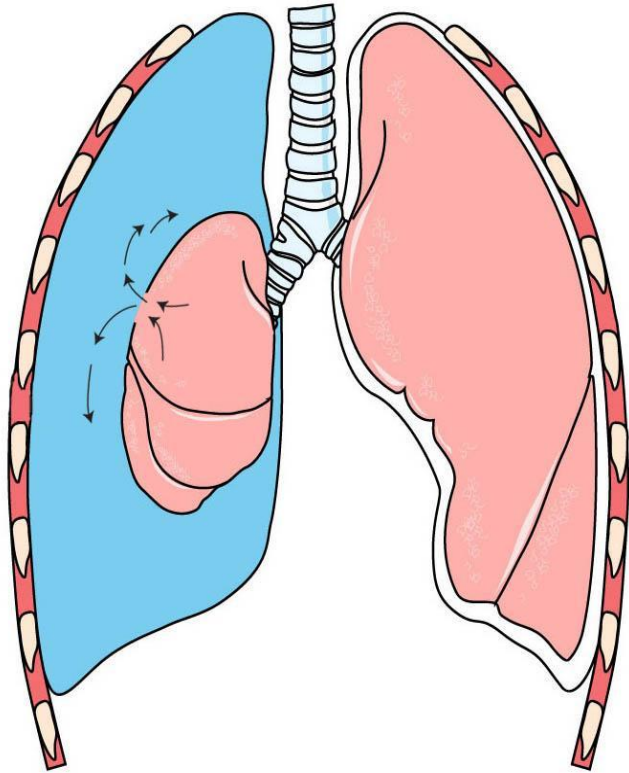
- ?
- ?

# Neonatal Pnömotoraks

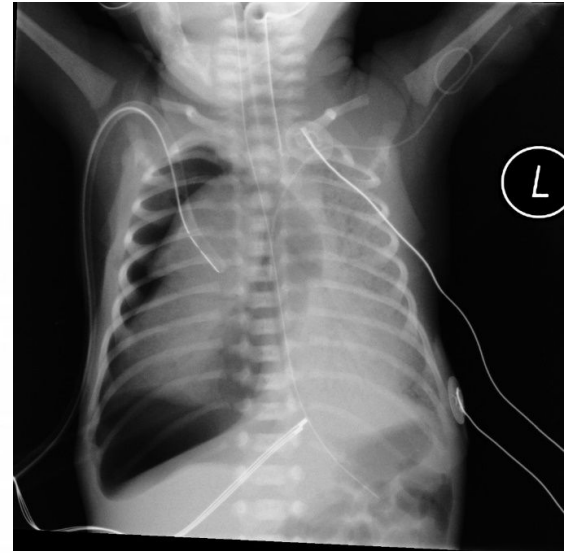
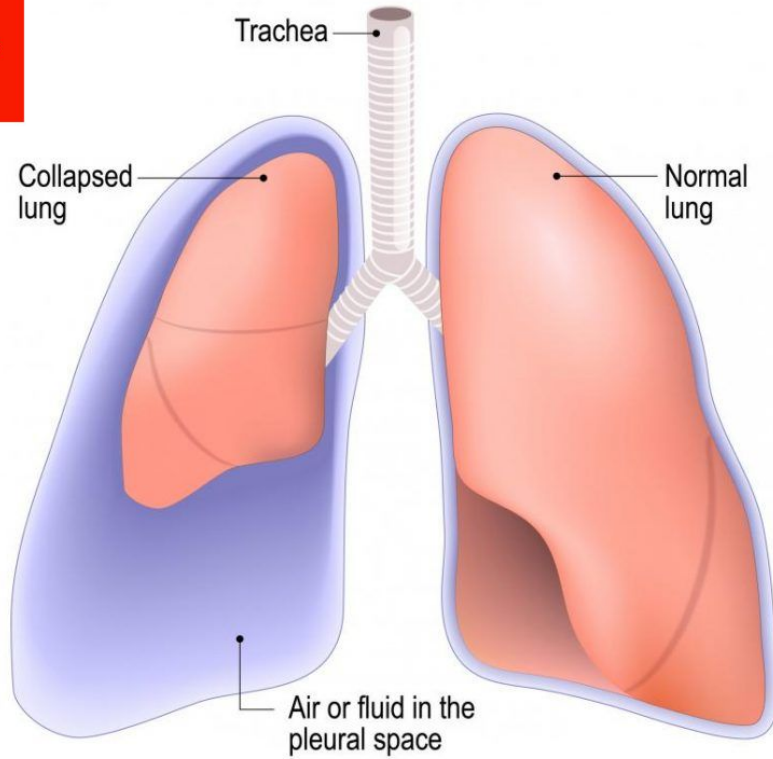
- Solunan havanın trakeobronşial sistem dışına çıktığı, plevra boşluğunda toplanmasına *pnömotoraks*,
- mediastende toplanmasına *pnömomediastinum* adı verilir.

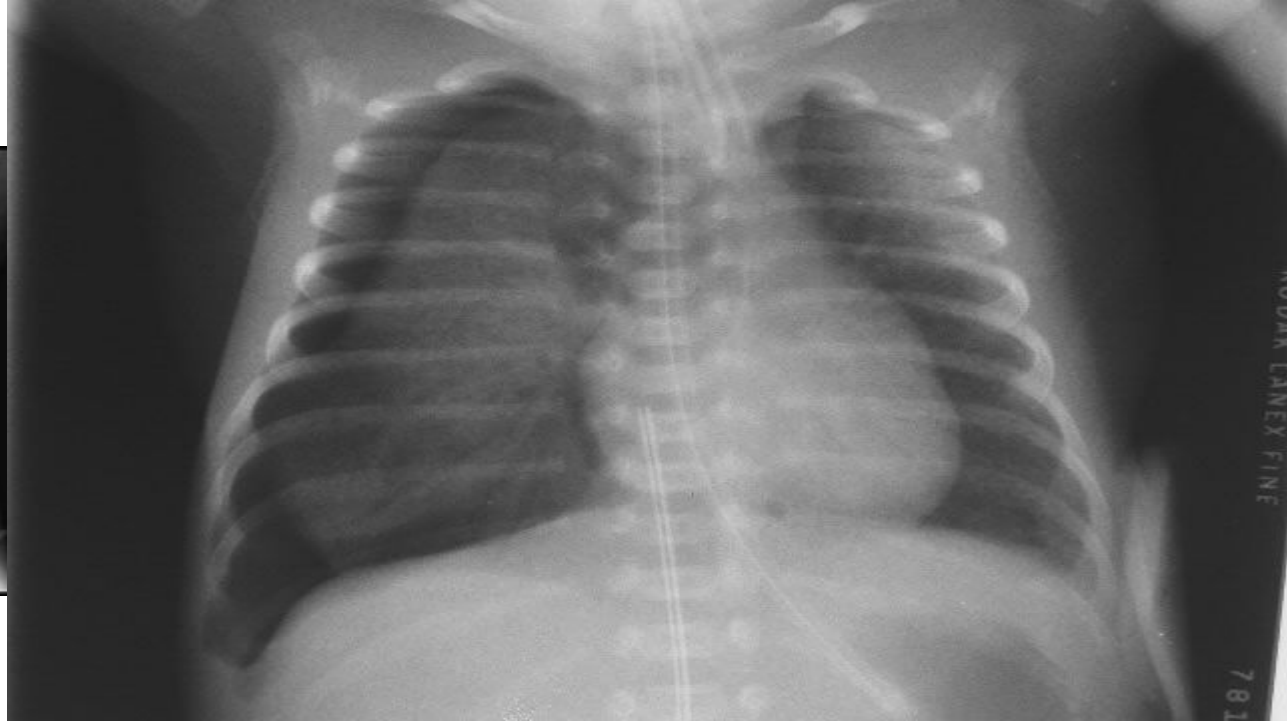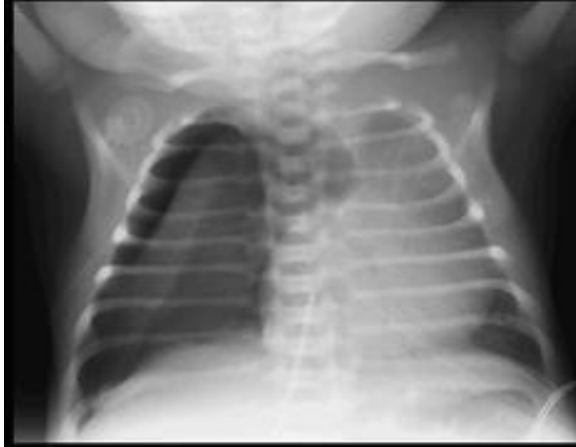# Pnömotoraks





# Pnömotoraks

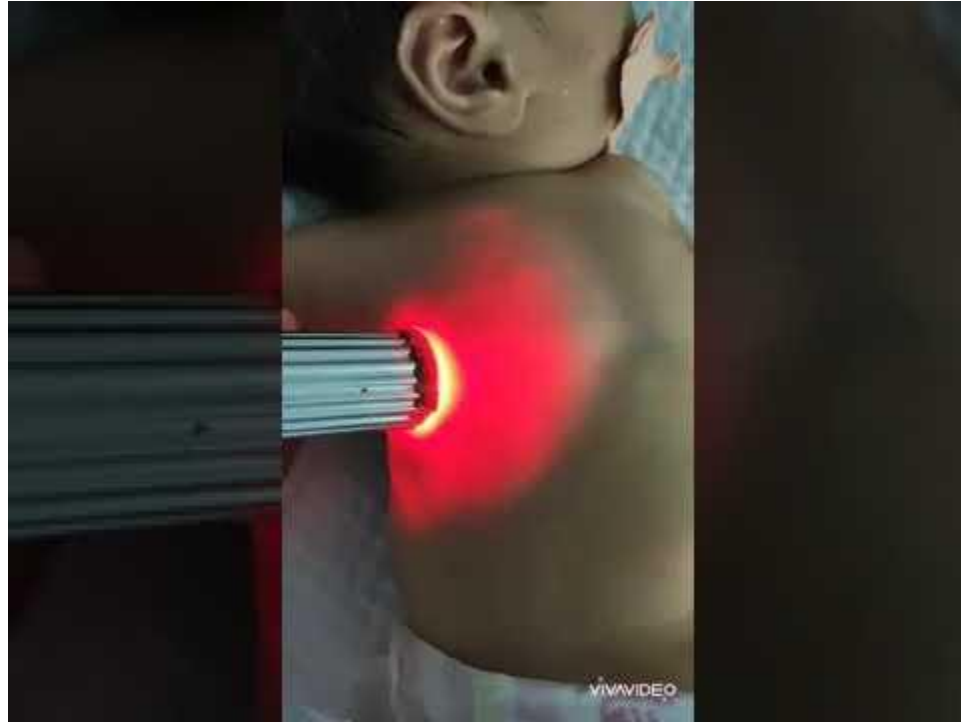



# Yenidoğanda pnömotoraks tanısı

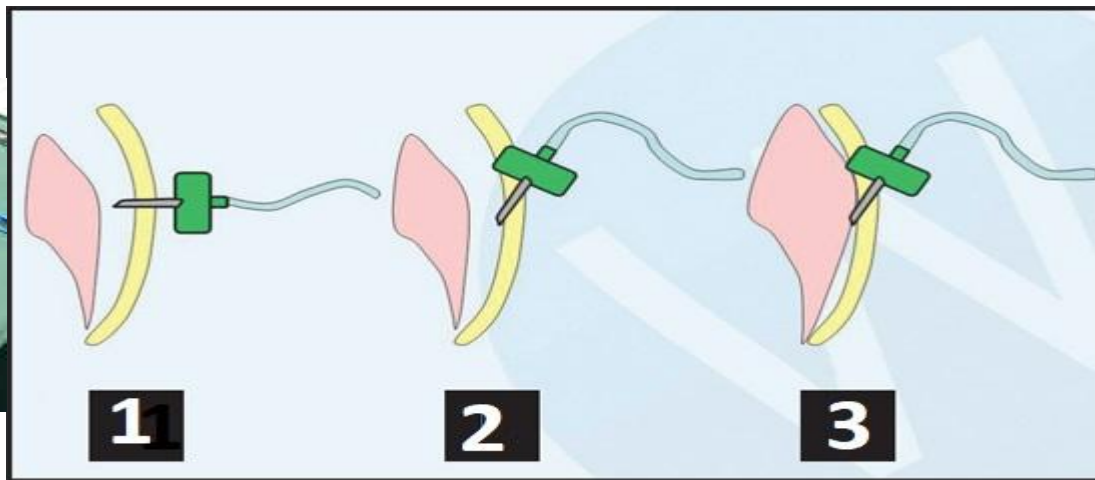
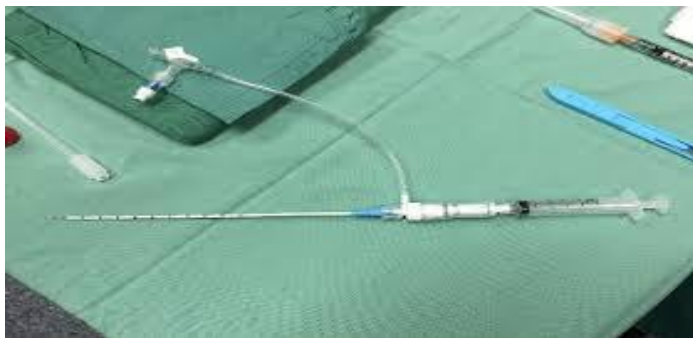---

1. Direk akciğer grafisi
2. Translüminasyon
3. US



**İğne torakostomiyi nasıl uygulayalım?**

# İğne torakostomi



**Göğüs tüpünü nereden yerleřtirelim?**

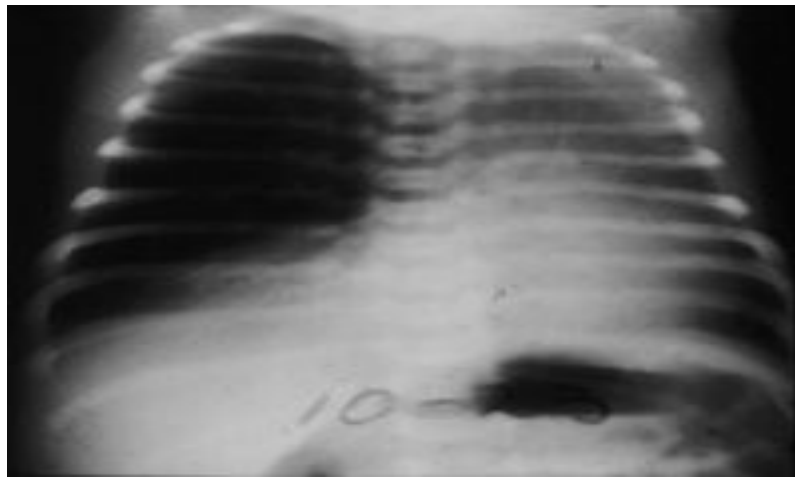
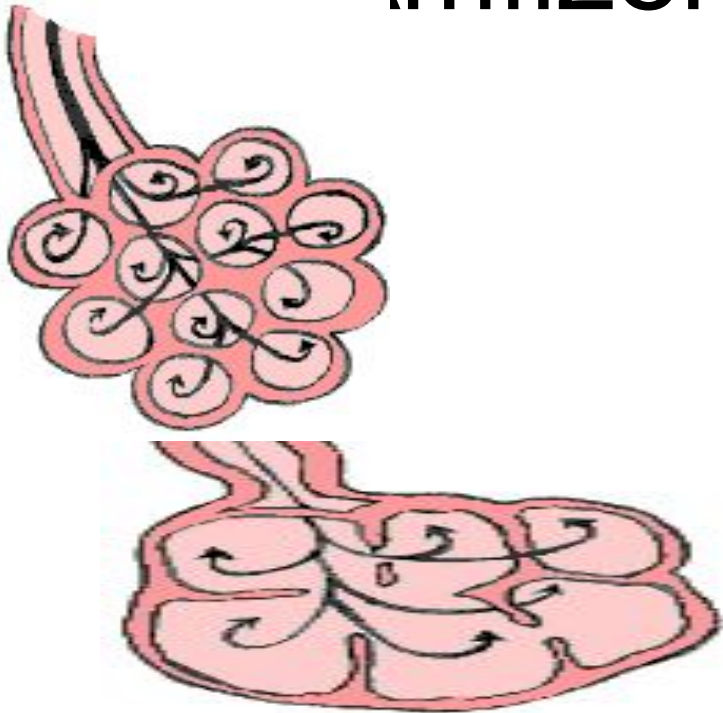
# Tüp torakostomi

- orta aksiller hat
- 5. interkostal aralık

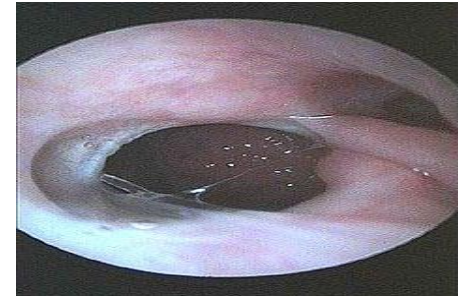
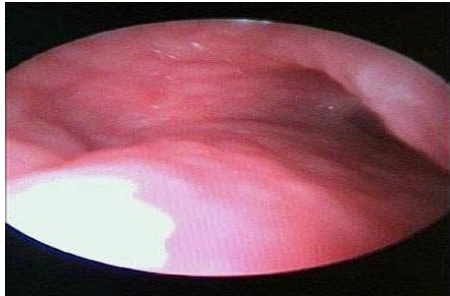
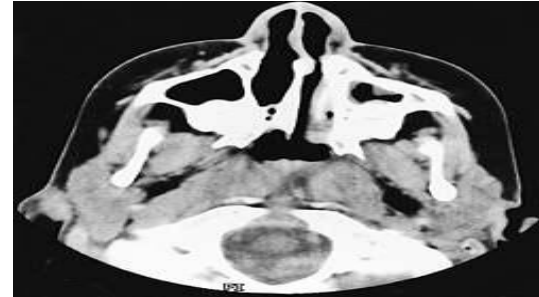
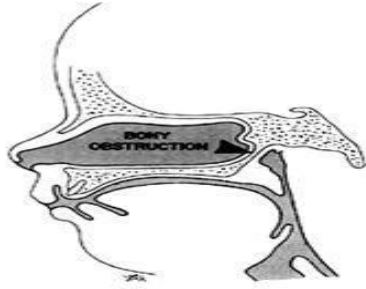
# Konjenital lobar amfizem

- Genellikle akciğer sol üst, sağ üst ve sağ orta loplardan birinin aşırı havalanmasına sekonder olarak ortaya çıkan solunum zorluğu durumu olarak tanımlanır.
- Bronş tıkanıklığı mekonyum tıkaç, mukus veya kistik malformasyona bağlı olabilir.

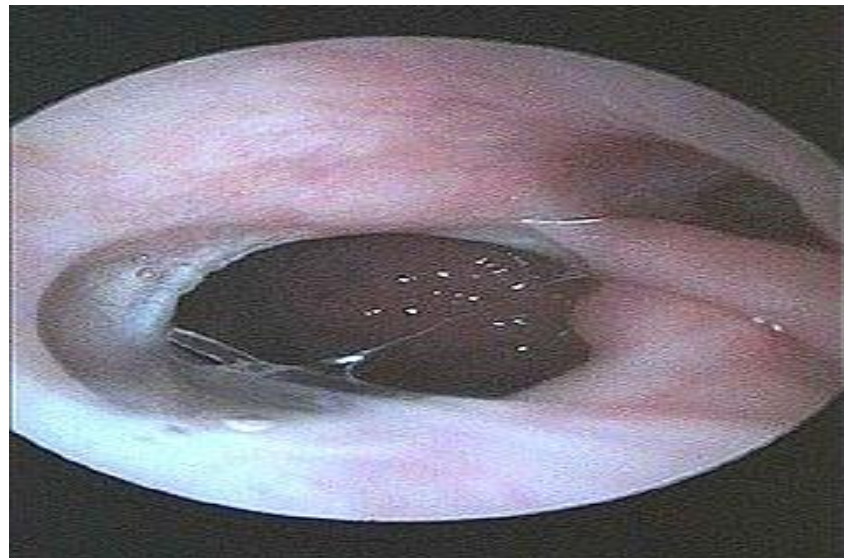
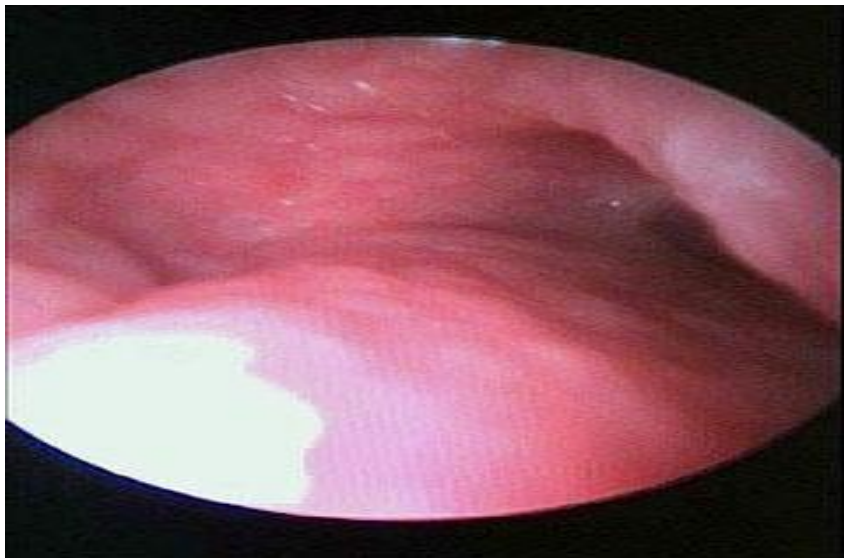
# Lobar Amfizem

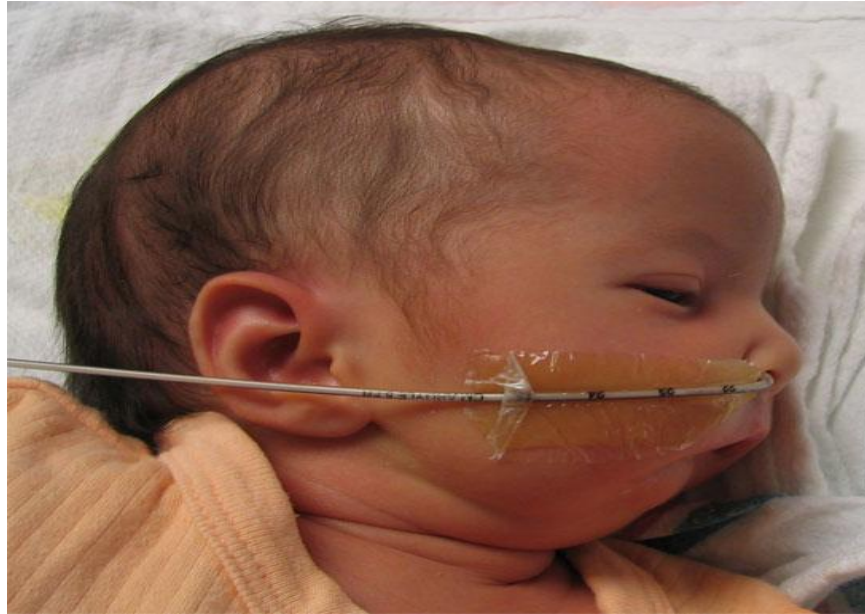

# Koanal Stenoz/Atrezi

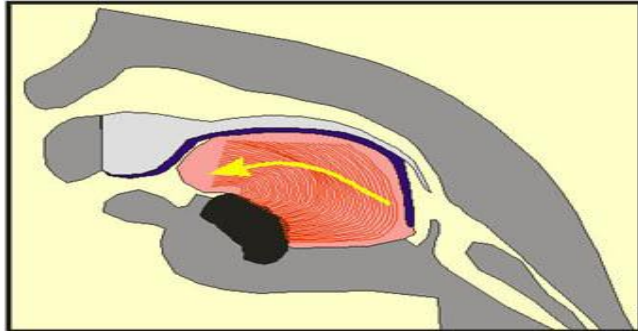
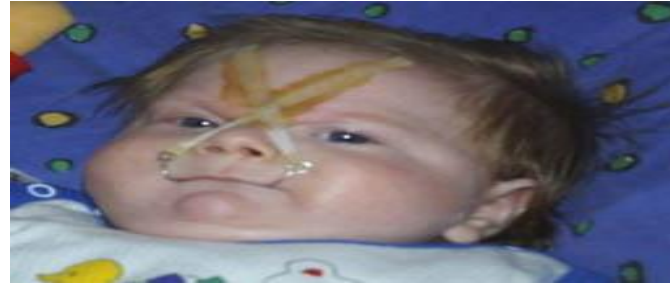
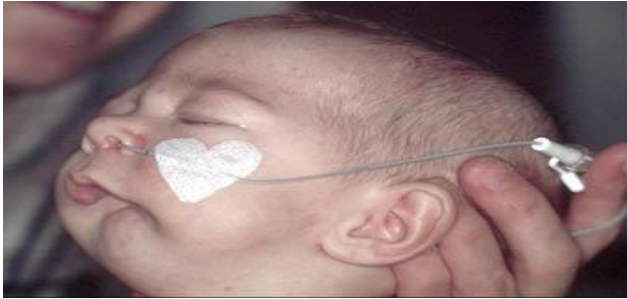
# Koanal Atrezi (preop-postop)

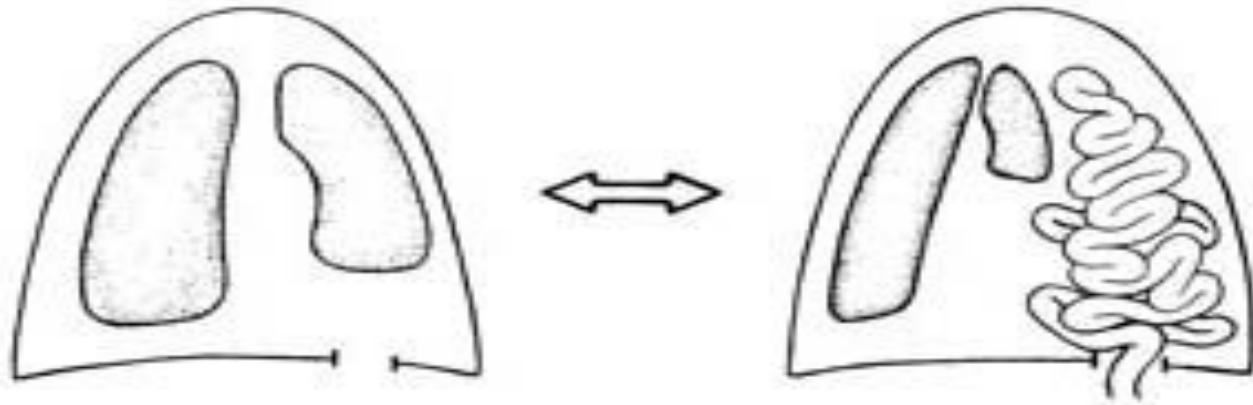


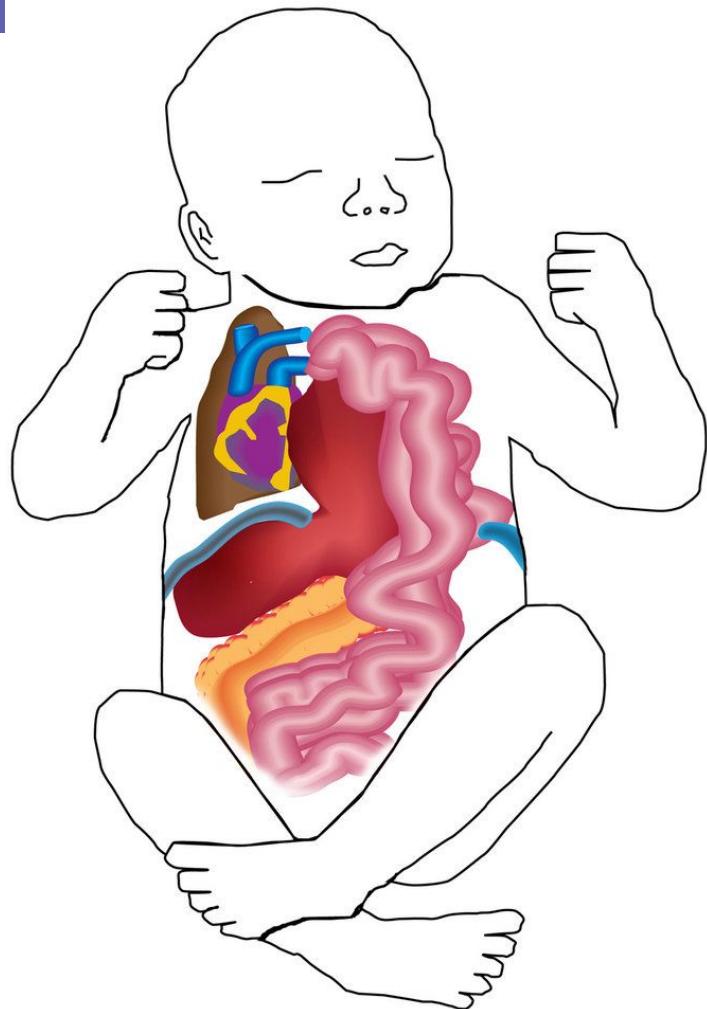
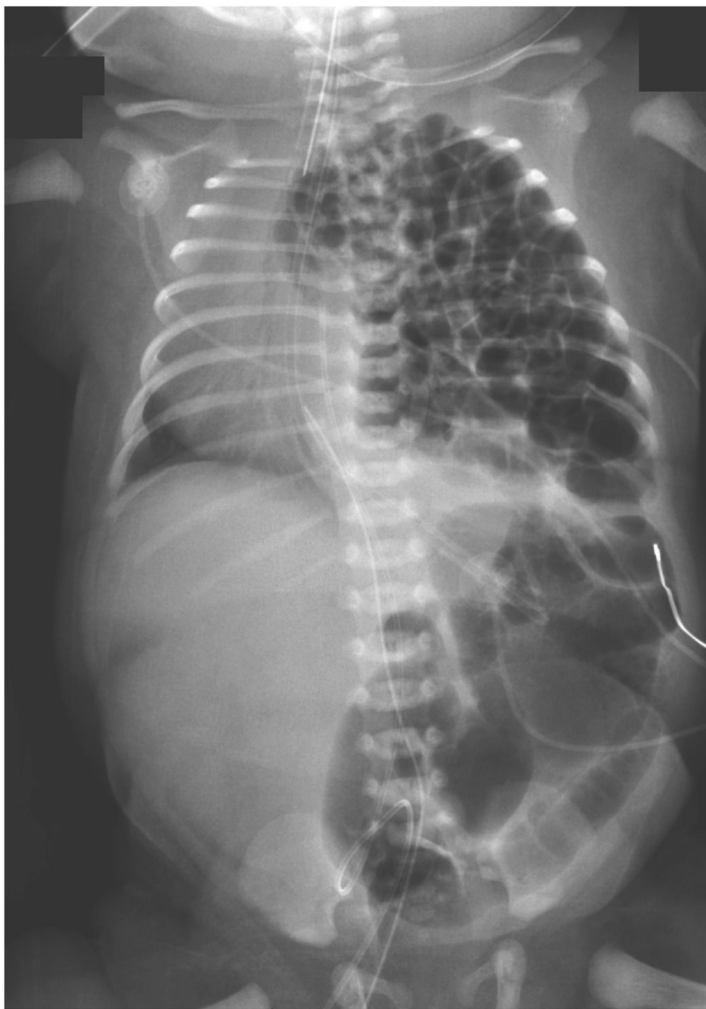

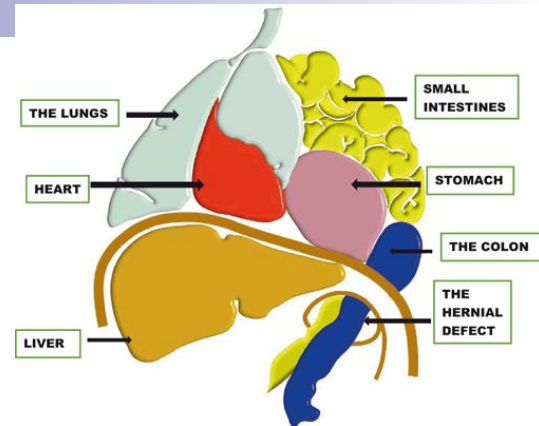
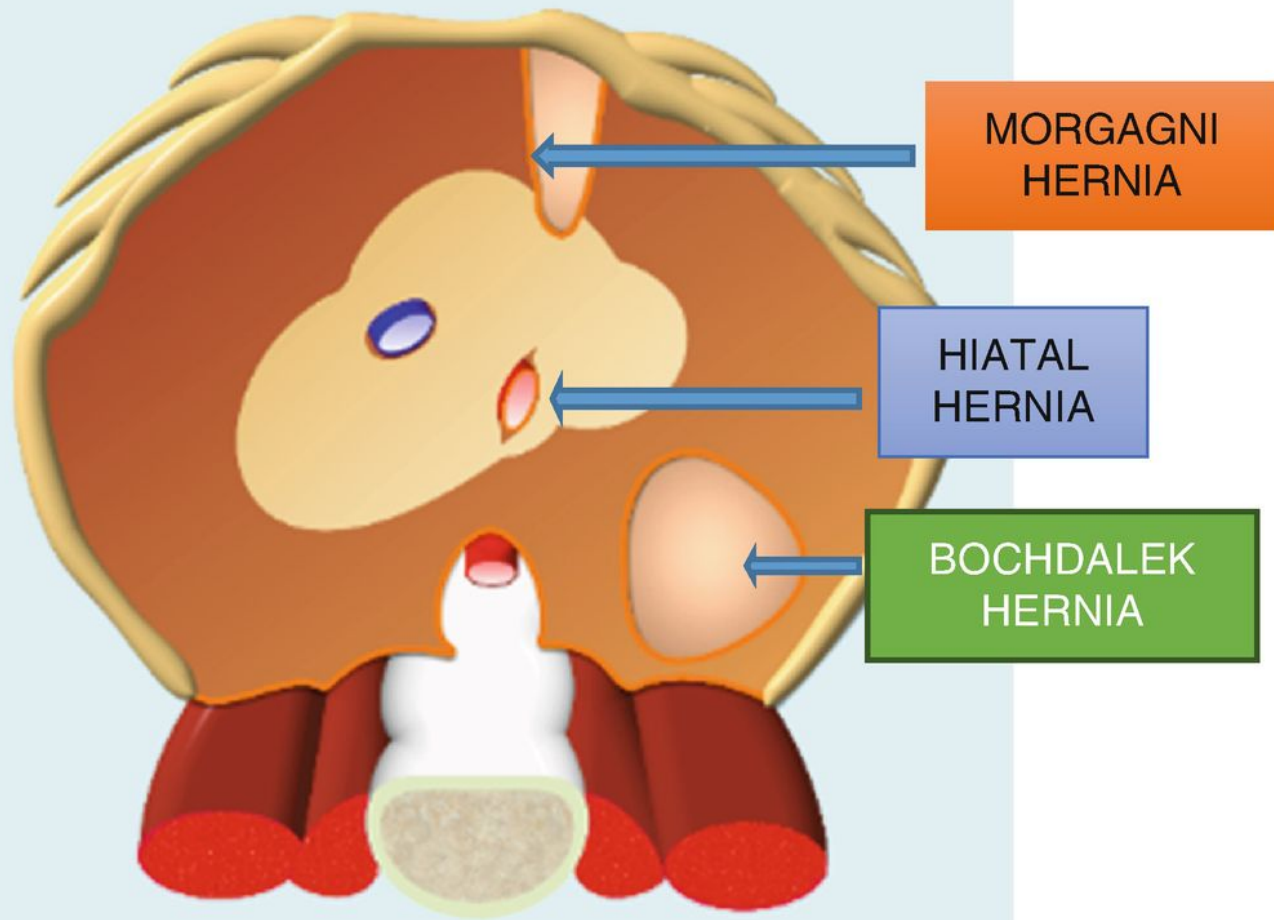
# Pierre-Robin Sendromu

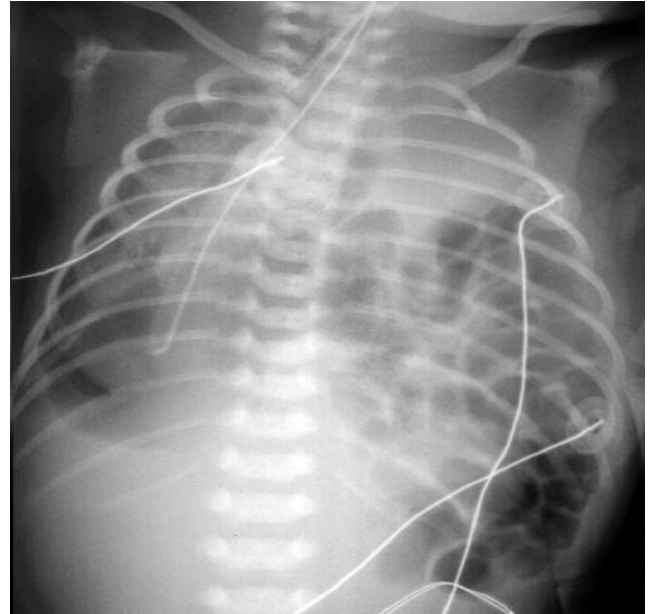
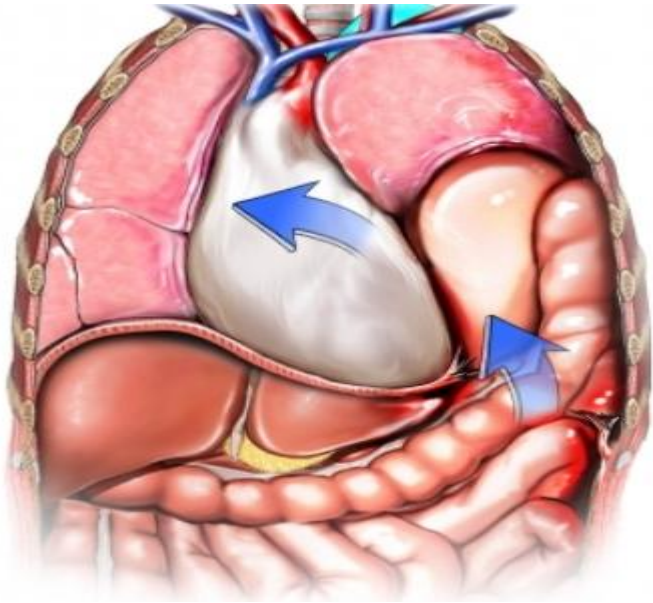


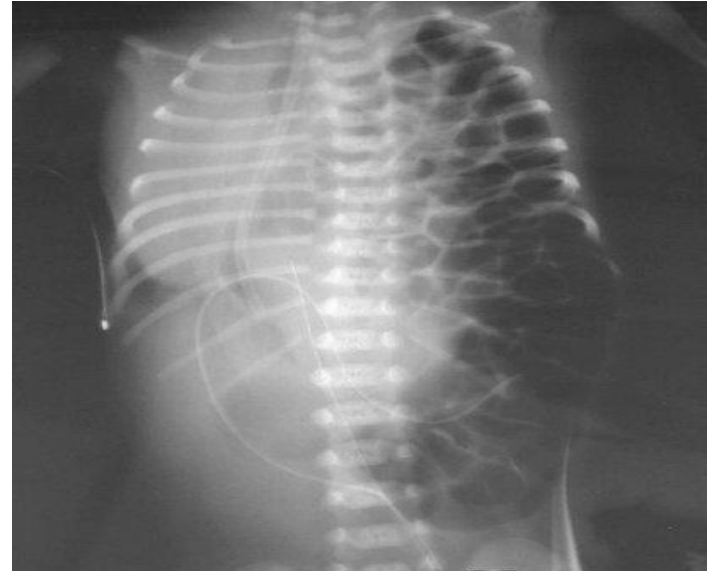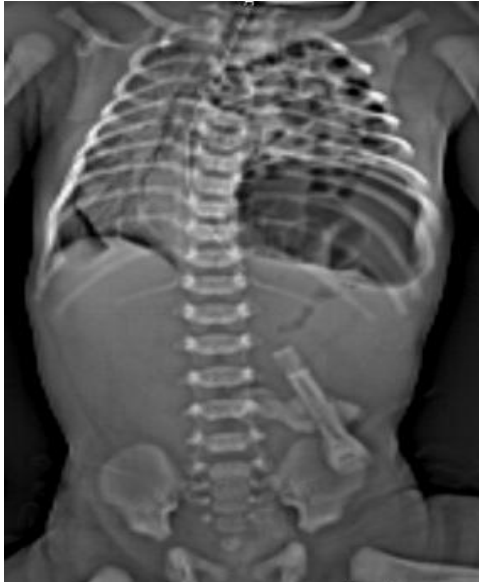# Konjenital Diafragma Hernileri











# Konjenital Diafragma Hernileri

## ■ Posterolateral Diafragma Hernisi

- (Bochdalek Hernisi) % 90-95
- % 90 sol tarafta

## ■ Parasternal Diafragma Hernisi

- Morgagni Hernisi % 4 – 10
- % 90 sağda

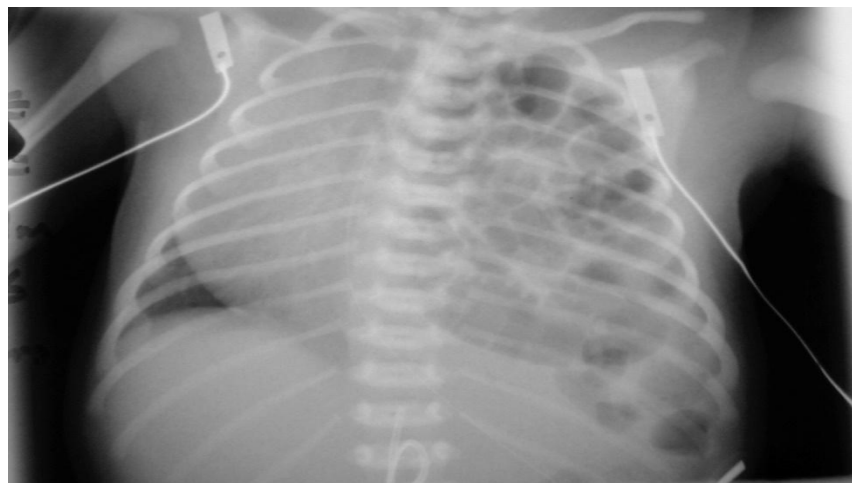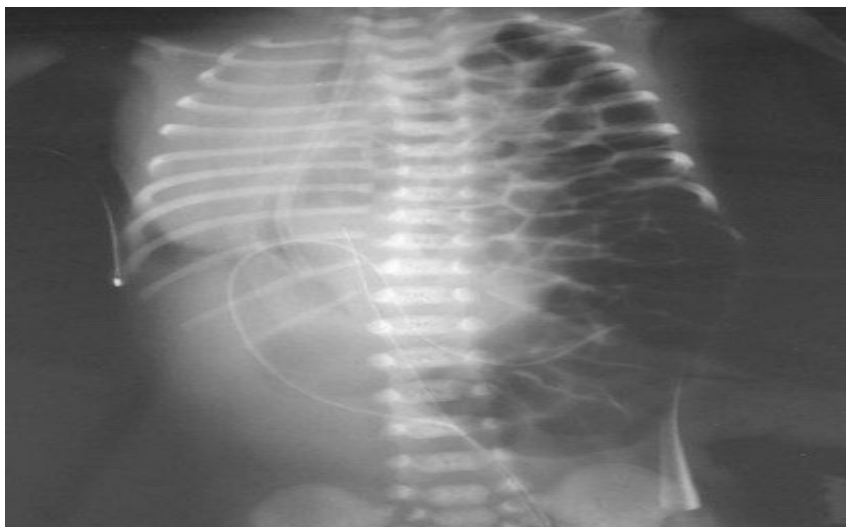# Posterolateral Diafragma Hernisi / Bochdalek

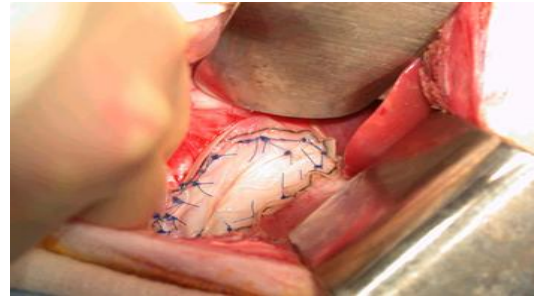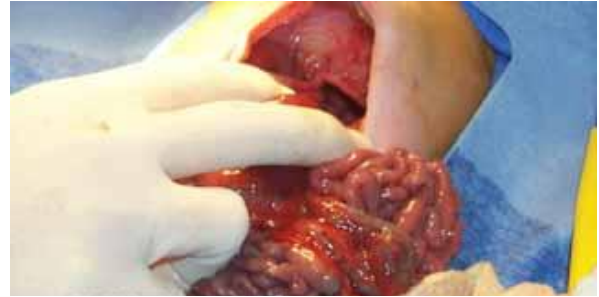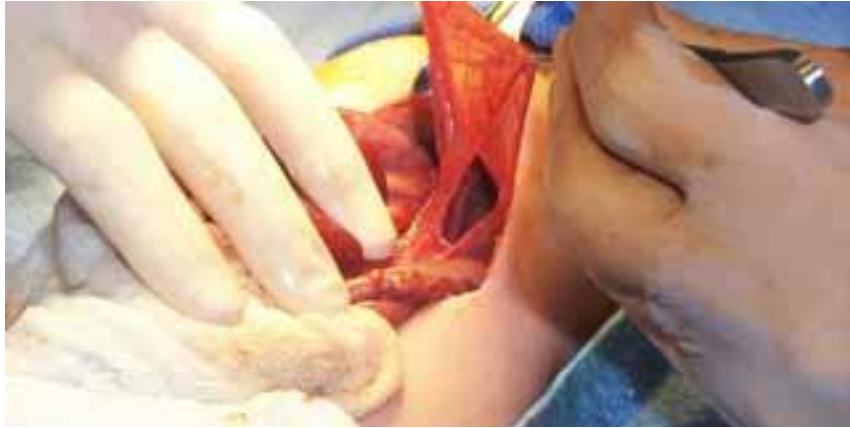- Solunum sıkıntısı
- Dispne – takipne – siyanoz
- Çökük karın
- Her iki hemitoraksın solunuma eşit katılmaması
- Kalp sesi yer değiştirmiş
- Kalp ve solunum sesi derinden gelir

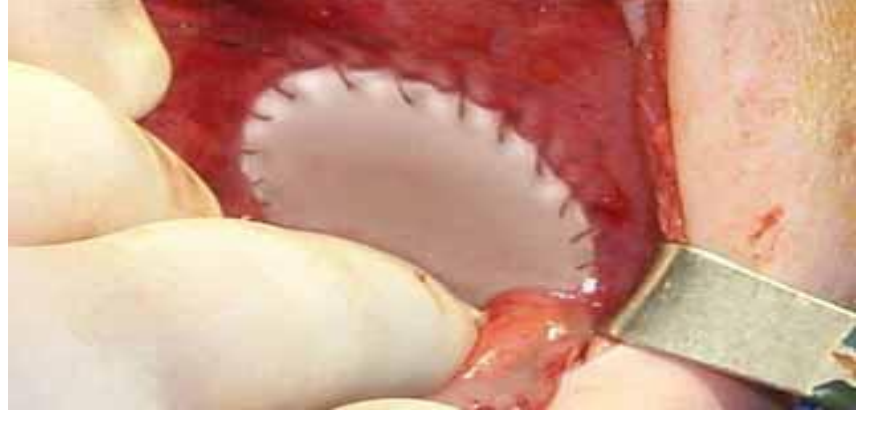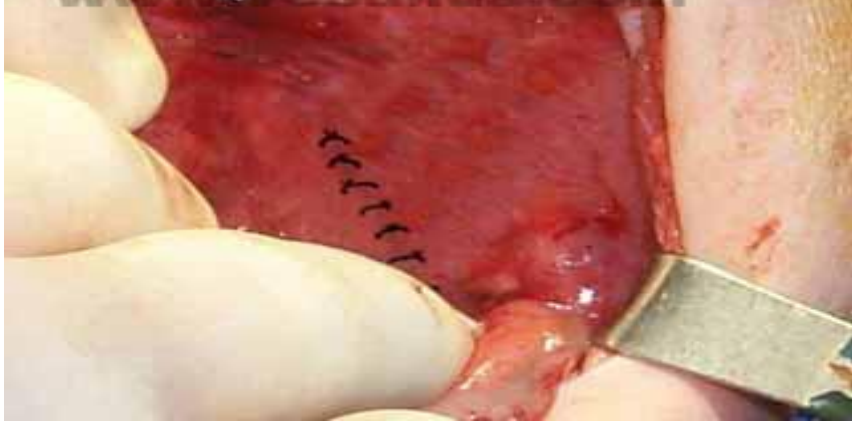# Posterolateral Diafragma Hernisi :

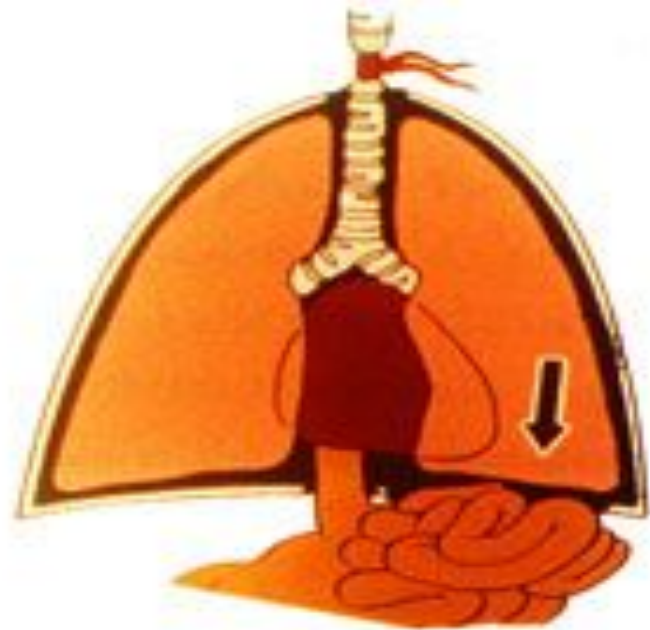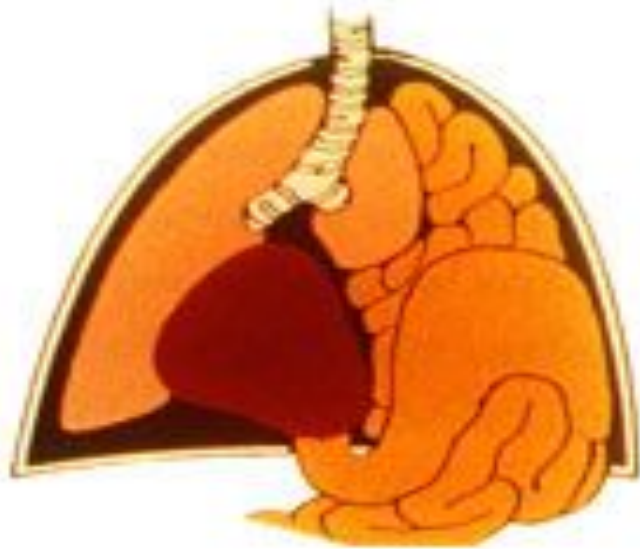## Tanı

- Antenatal US
- Fizik bulgular
- Direk grafide mediastinumun yer deęiřtirmesi
- Toraksta barsak gazı grnts
- Abdominal gaz daęılımının azalması







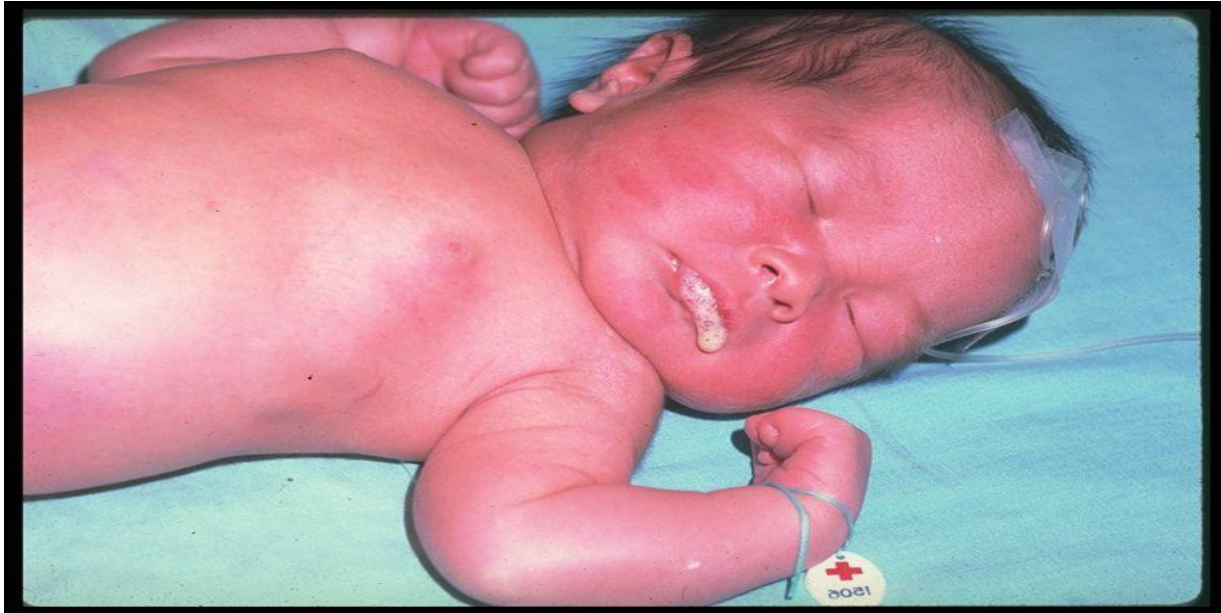

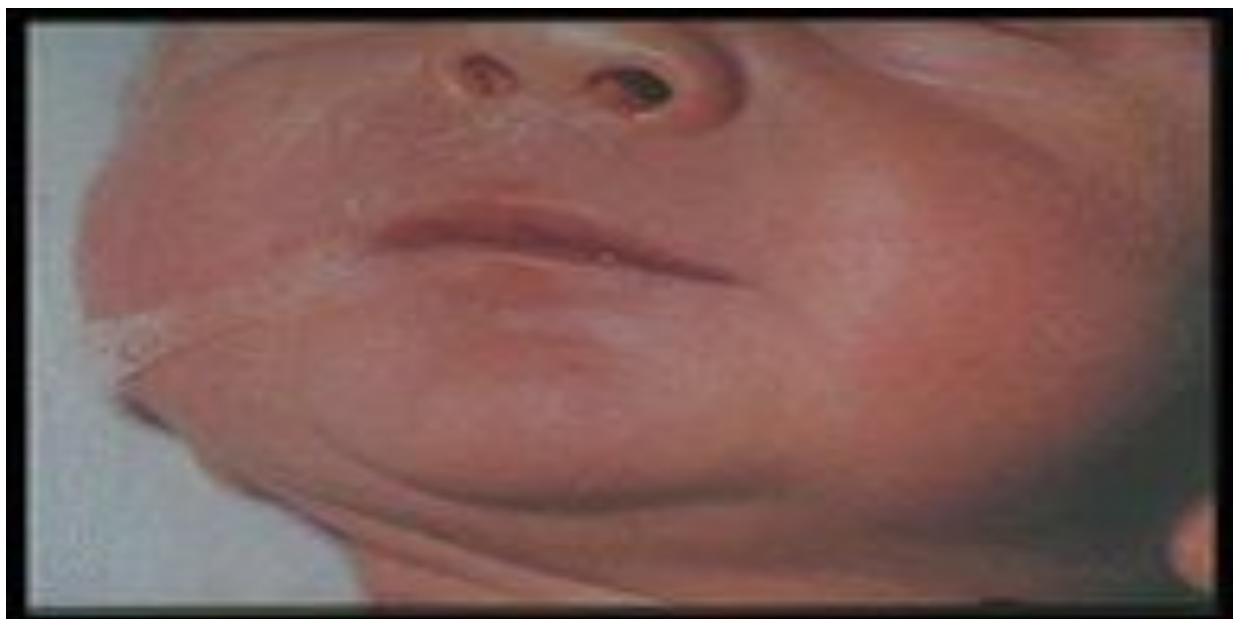# Parasternal Diafragma Hernisi / Morgagni Hernisi

- Retrosternal bölgede diafragma defekti
- Kolon ve omentum
- Sağda, solda, bilateral yerleşim
  - % 90 sağ
  - % 7 (15-30) bilateral

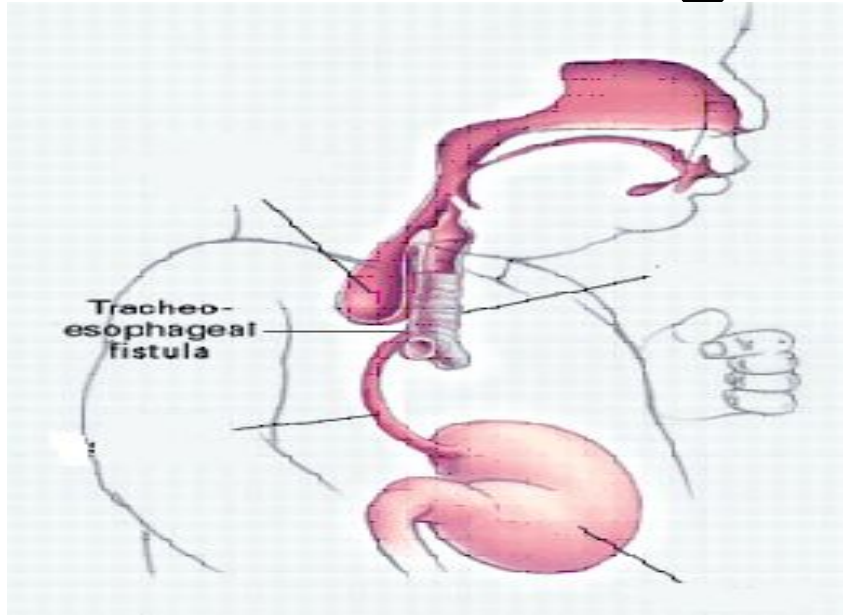
# Morgagni Hernisi

- Asemptomatik
- Yenidođan döneminde nadiren solunum sıkıntısı yaratır.
- Rastlantısal olarak çekilen grafilerde sternum arkasında barsak gazı görülür
- Yenidođan döneminde semptom verenlere sıklıkla konjenital kalp hastalıkları eşlik eder.
- Sık akciđer enfeksiyonu geçirme
- Sıklıkla mental retardasyon ile birlikte dir

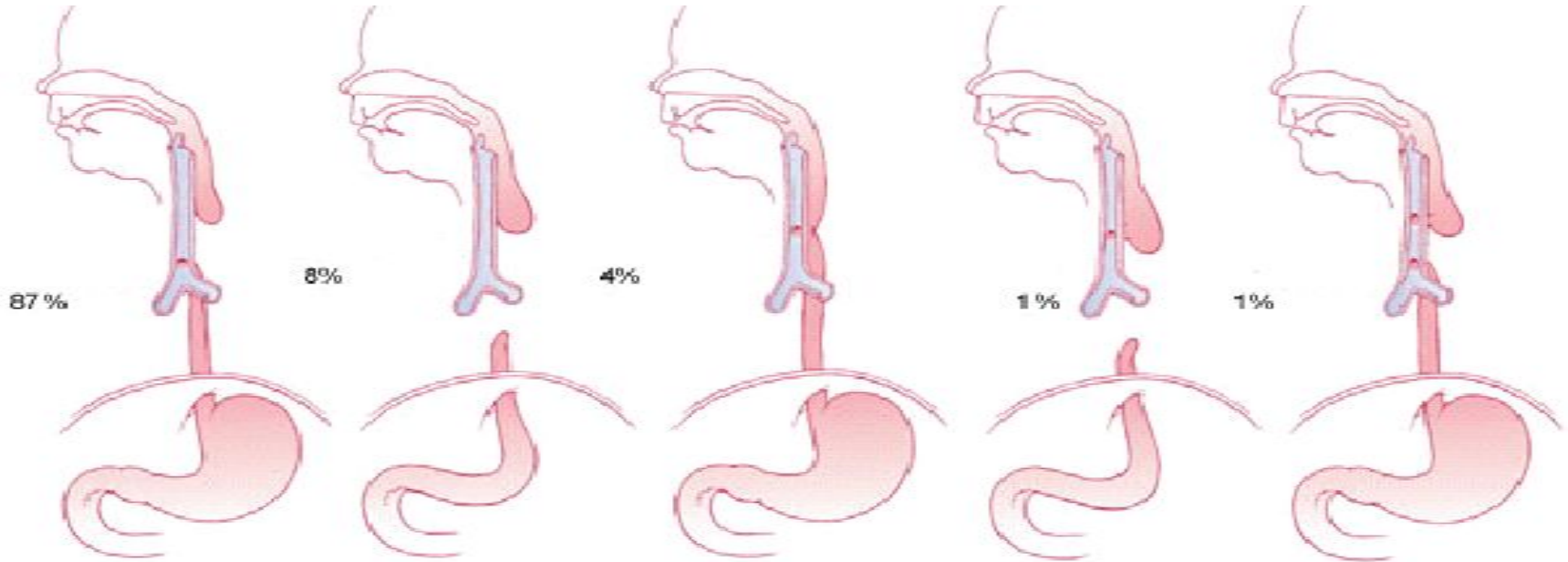




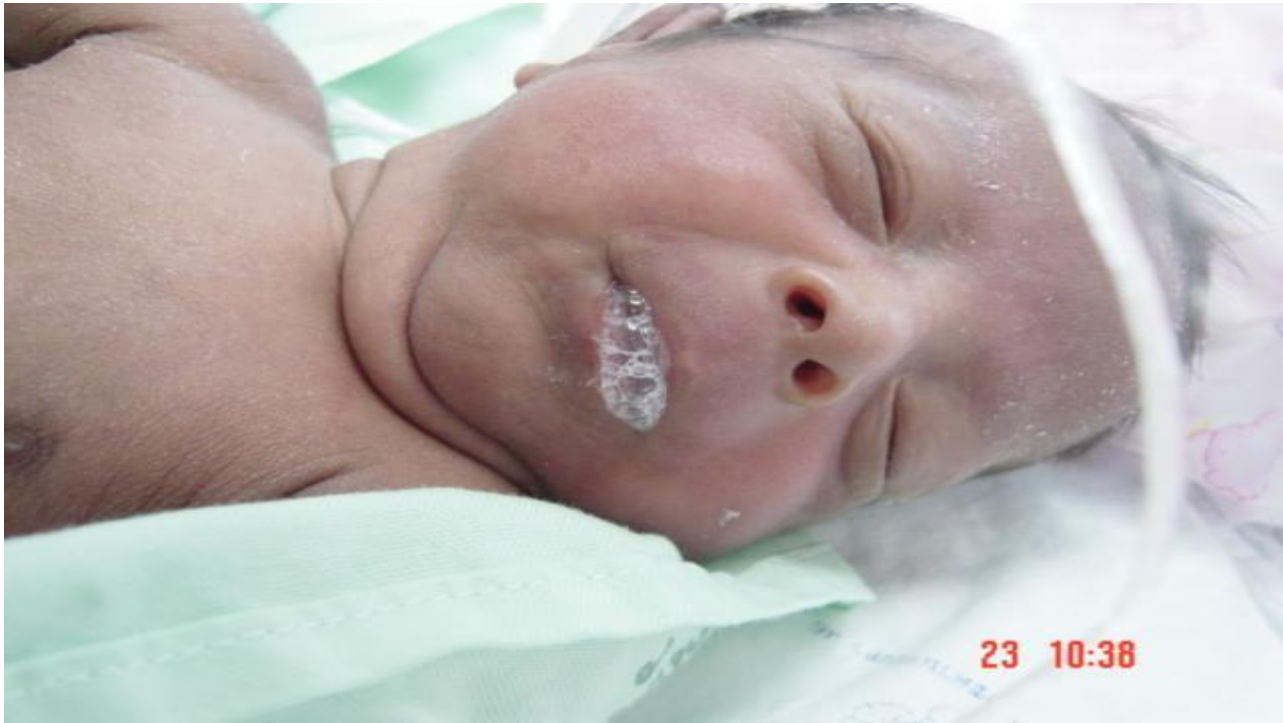# 11. Özofagus Atrezisi / Trakeoözofageal Fistül



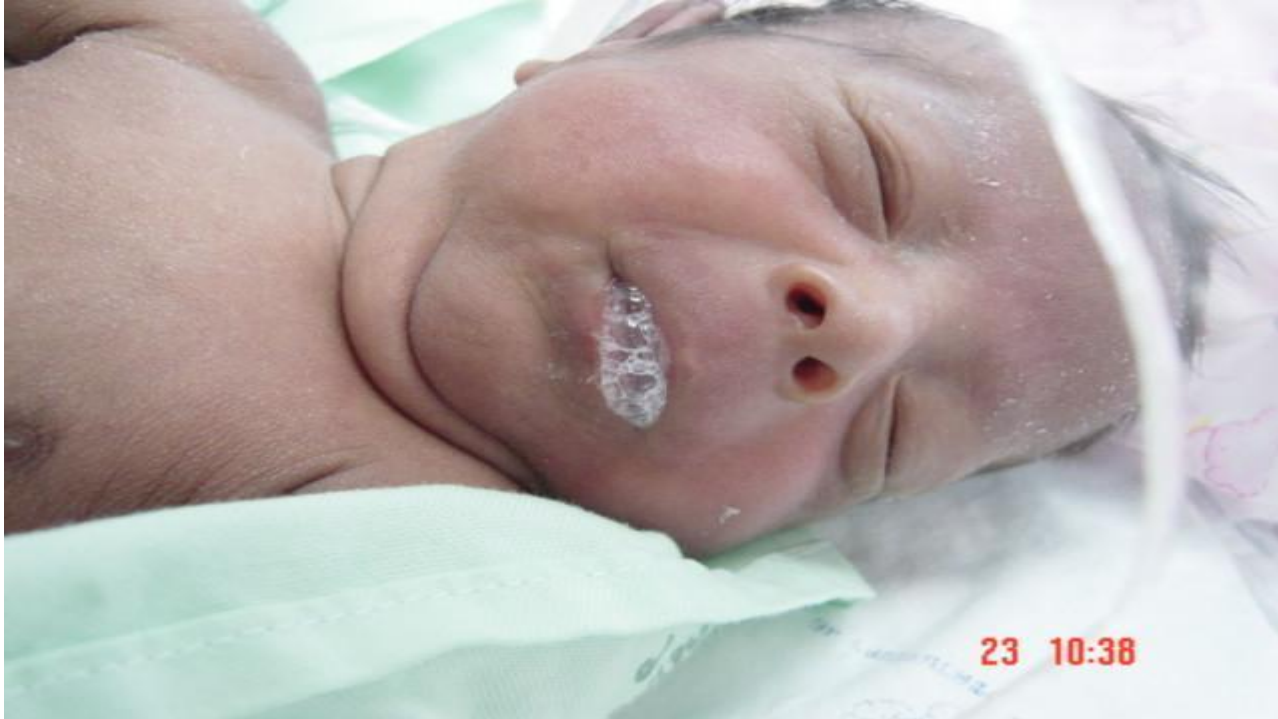# Özofagus Atrezisi / Trakeoözofageal Fistül



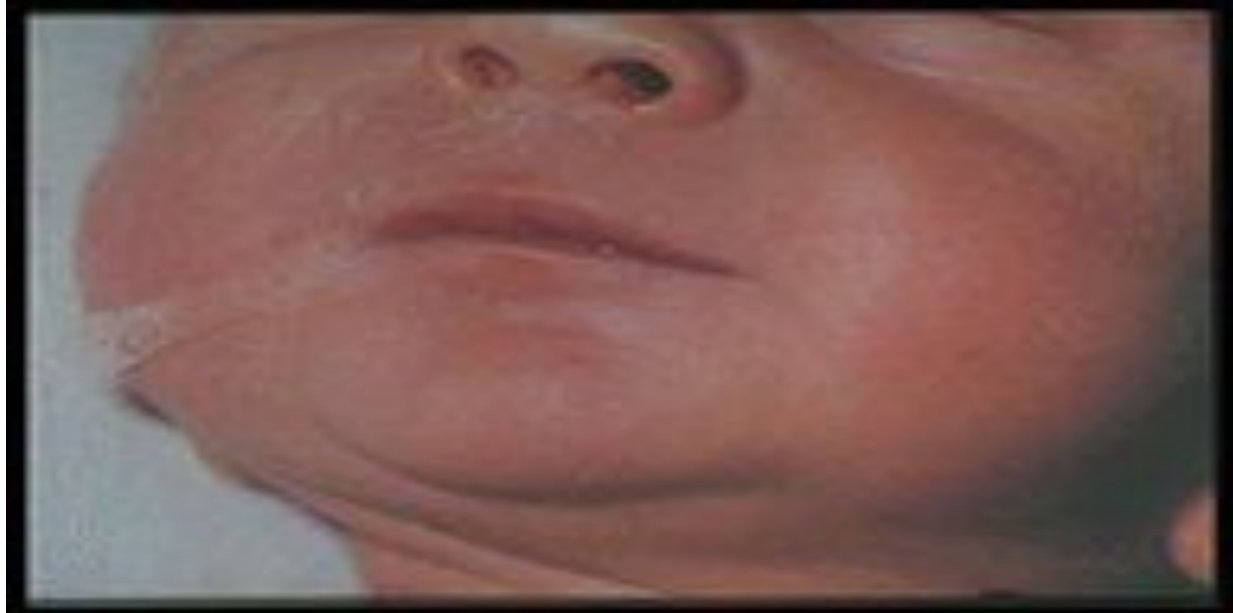

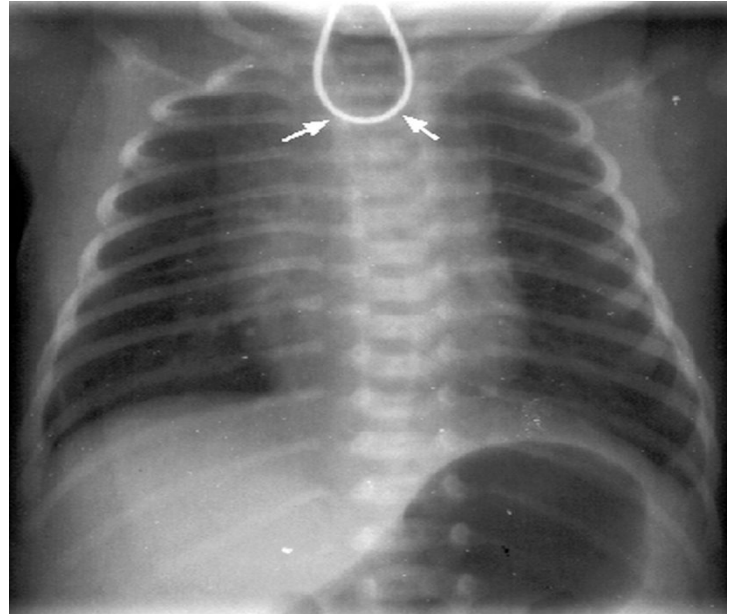

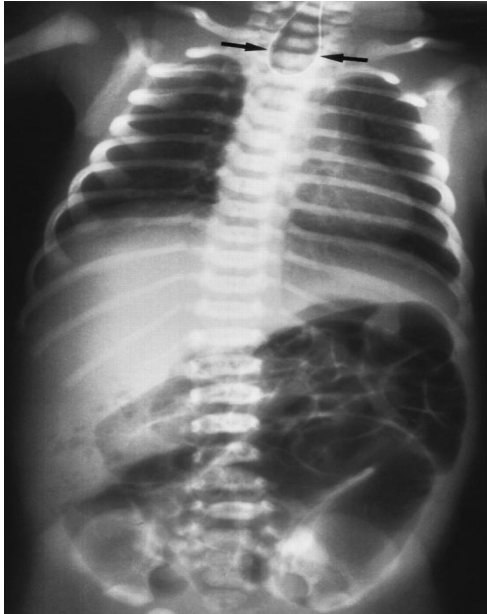
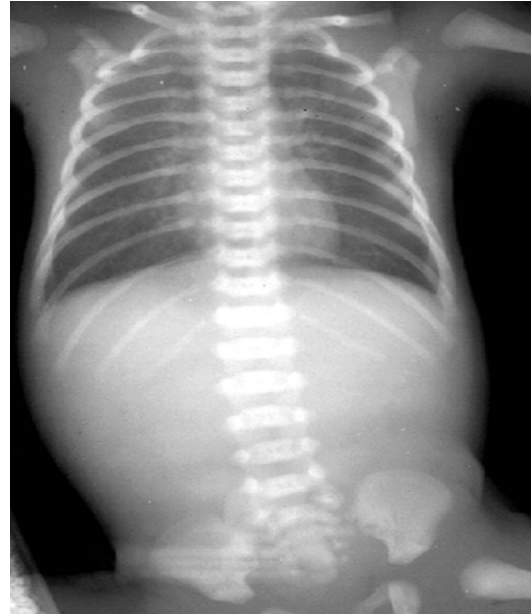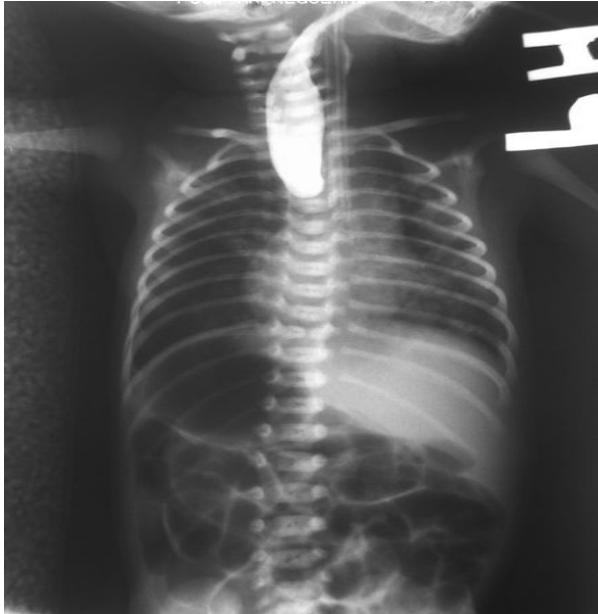# Özofagus Atrezisi / Trakeoözofageal Fistül



# Özofagus Atrezisi / Trakeoözofageal Fistül





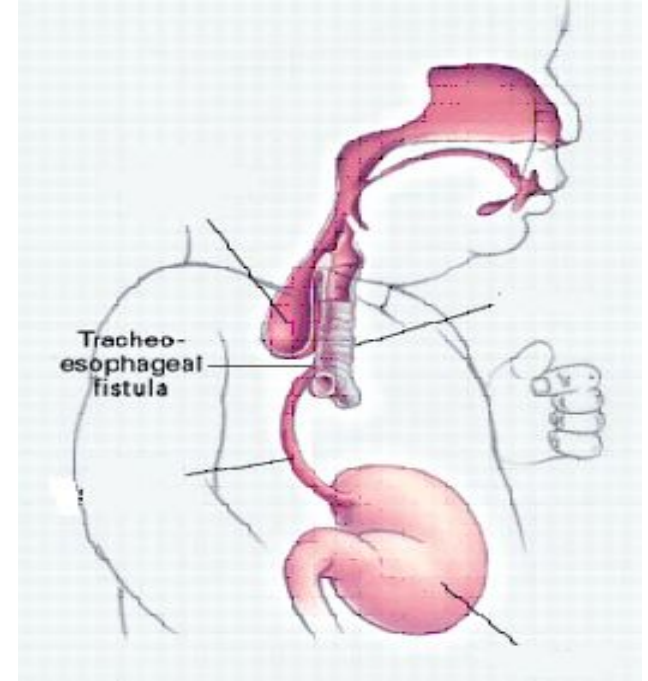


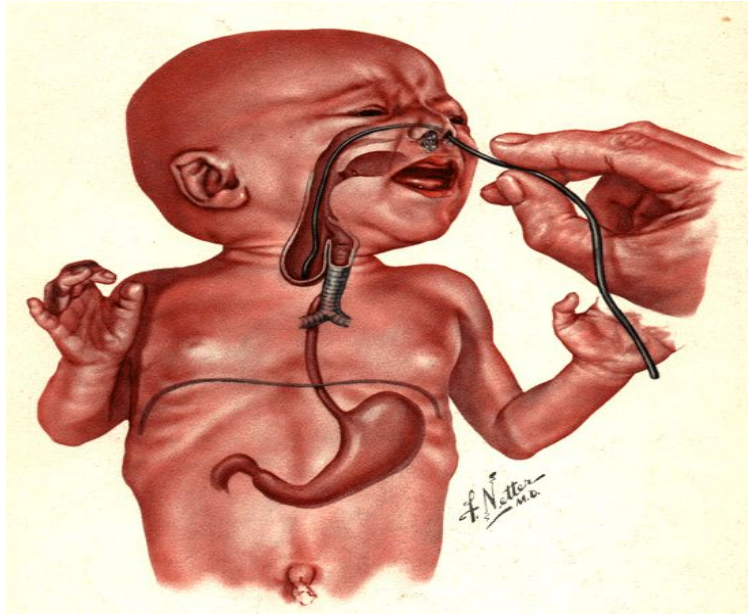
# Özofagus Atrezisi / Trakeoözofageal Fistül

- Ağız ve burundan köpüklü tükürük akması
- Besleme sırasında ;
  - Öksürme
  - Morarma
  - Kusma

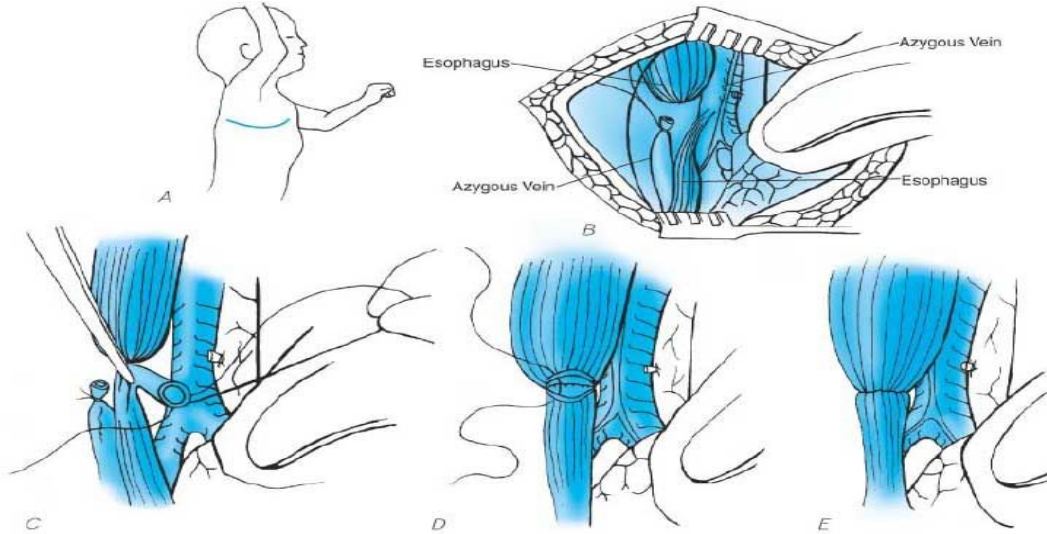
# Özofagus Atrezisi / Trakeoözofageal Fistül

- Sıvı resüsitasyonu
- TPBesleme
- Antibiyotik
- Üst kese aspirasyonu
- **Sağ torakotomi / Primer onarım**

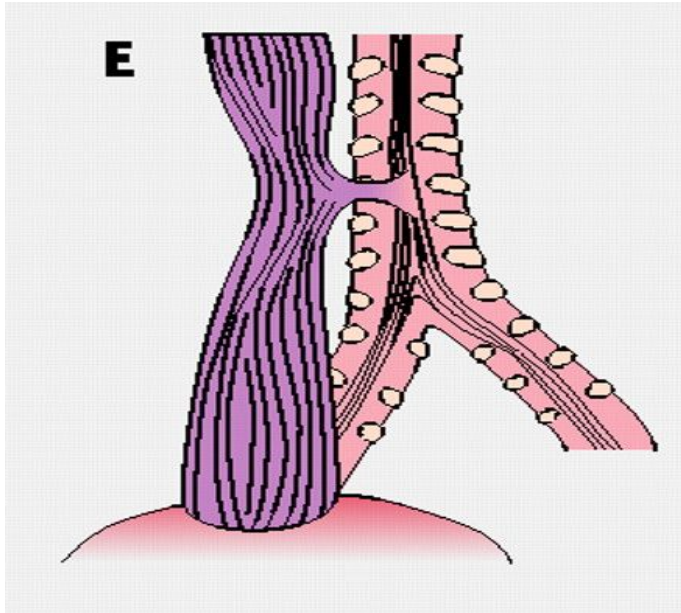




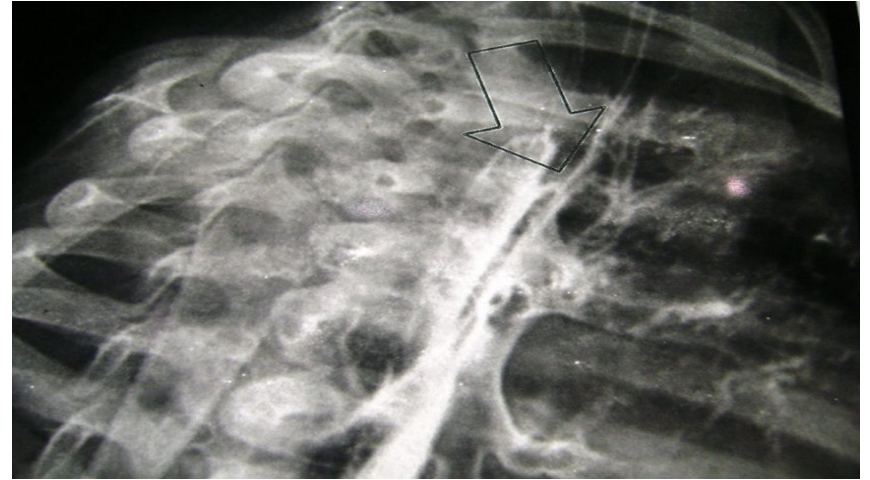
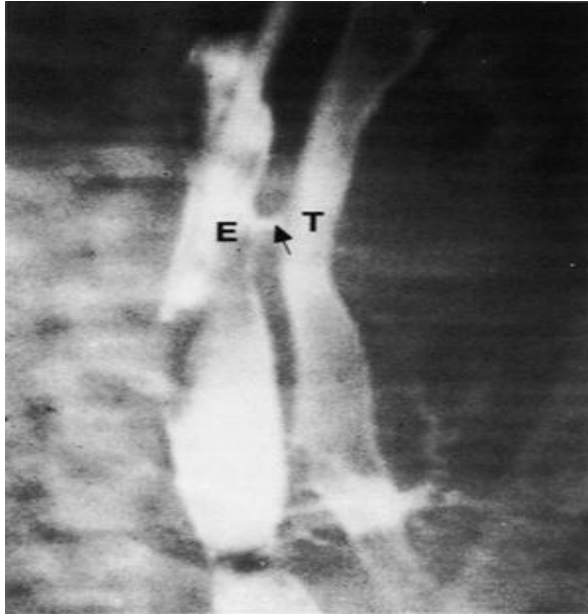# Özofagus Atrezisi / Trakeoözofageal Fistül




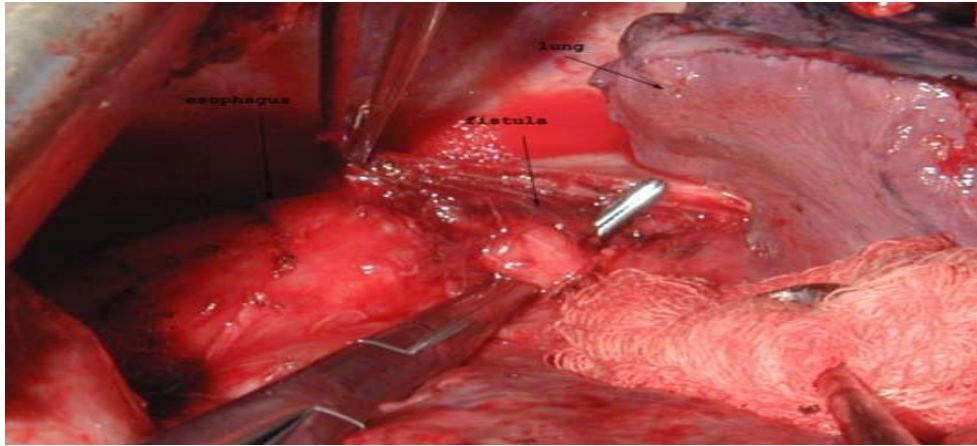
# H tipi trakeoözofageal fistül

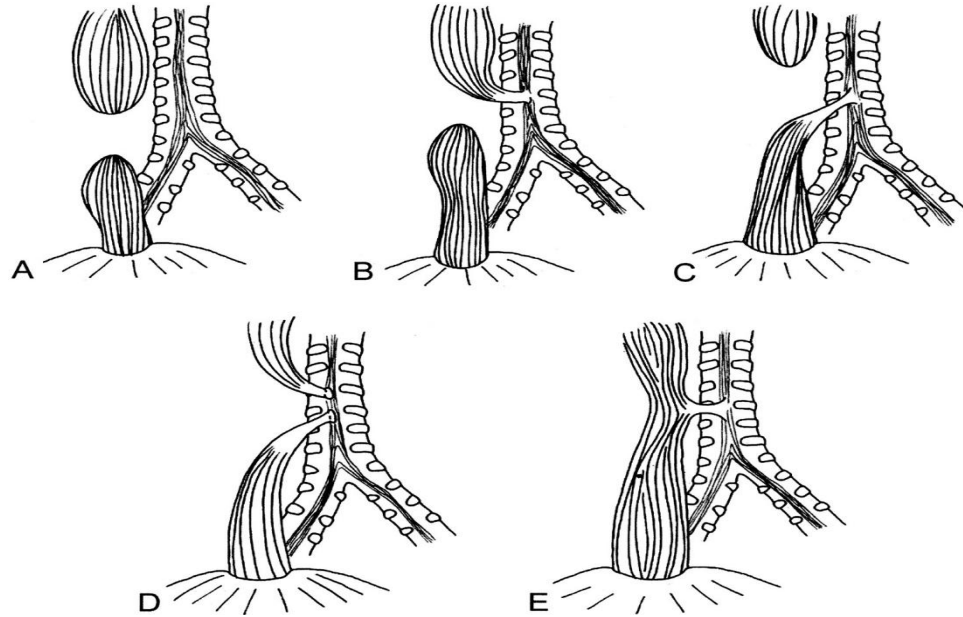


# H tipi trakeoözofageal fistül



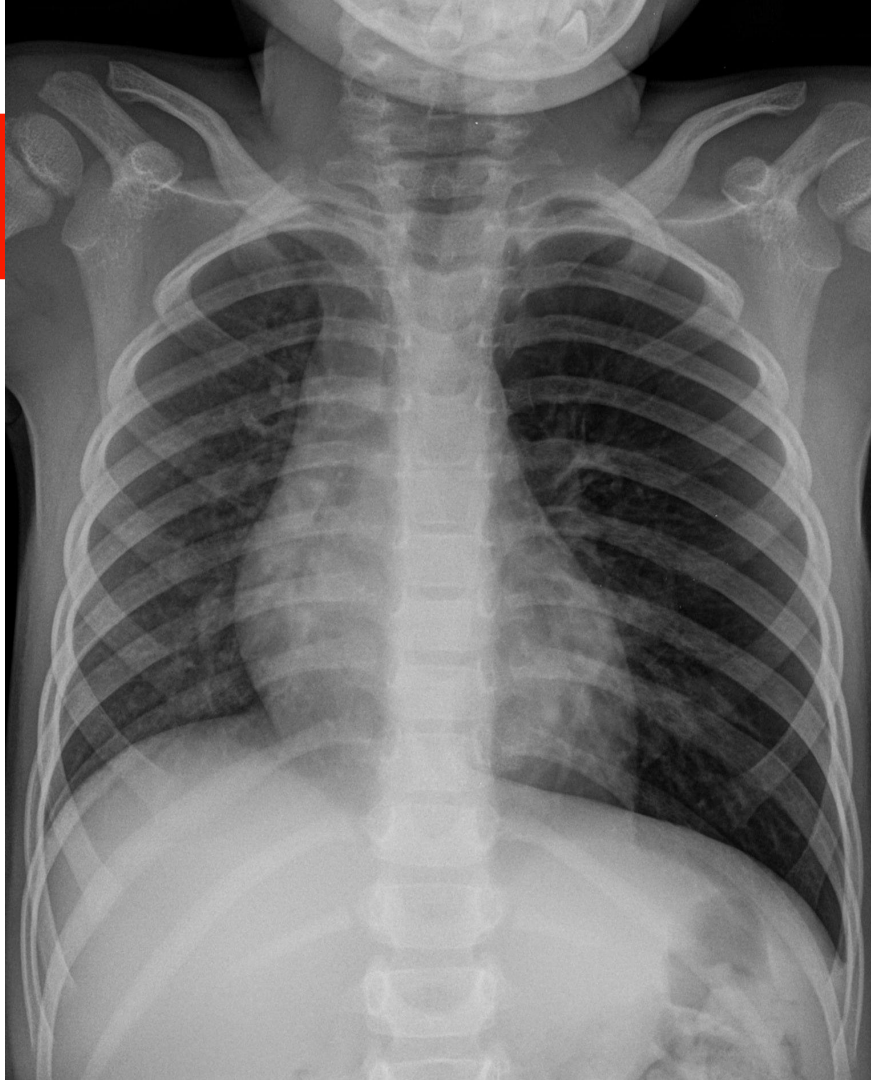
# H tipi trakeoözofageal fistül



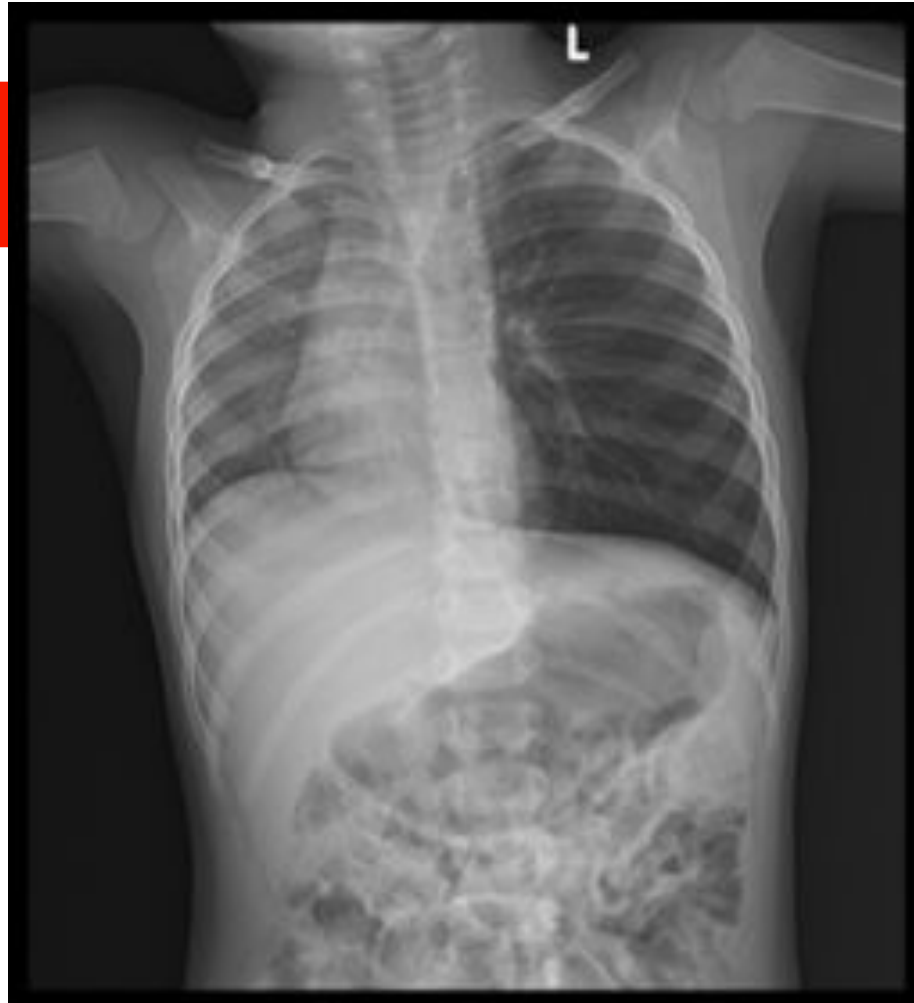


# Yabancı Cisim Aspirasyonları

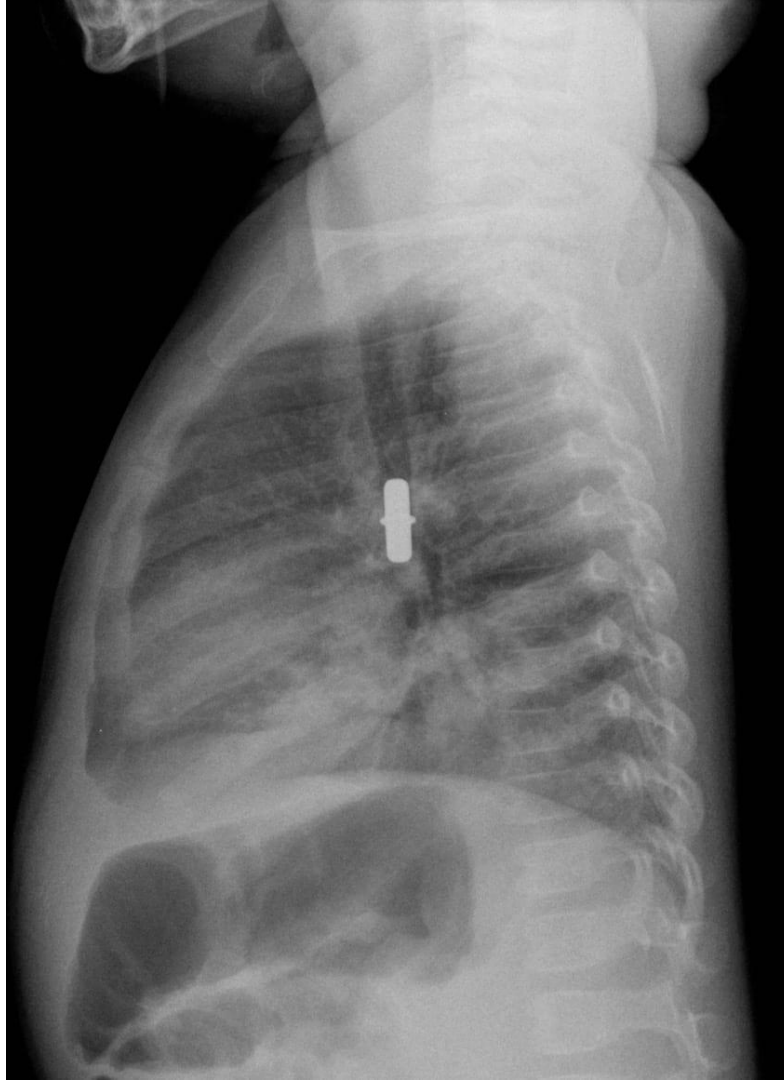
Yabancı  
Cisim  
Aspirasyonu



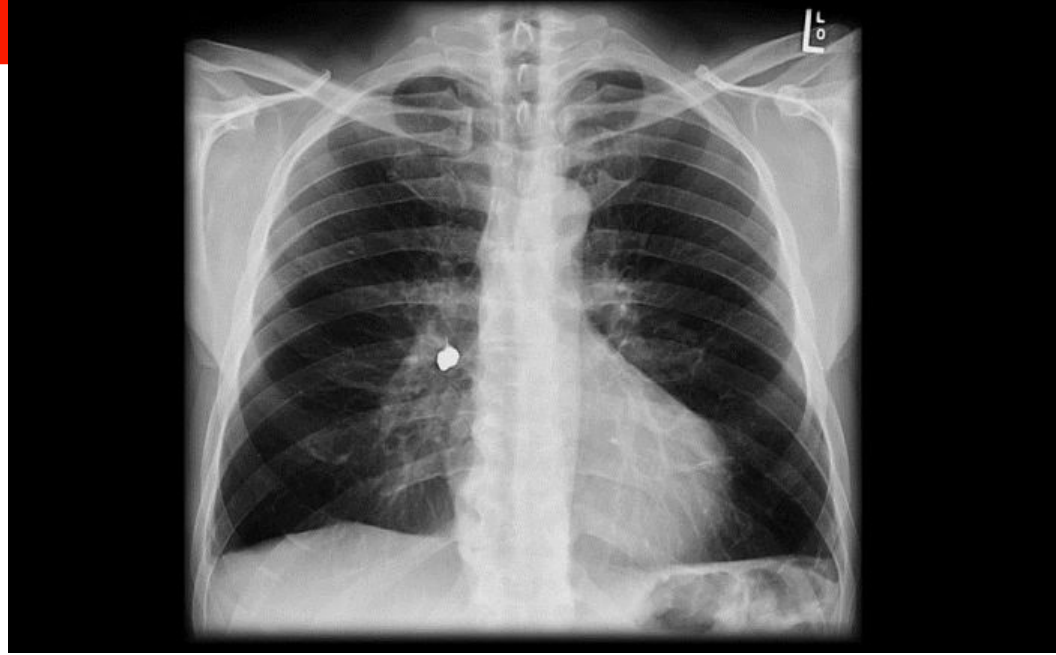
Yabancı  
Cisim  
Aspirasyonu



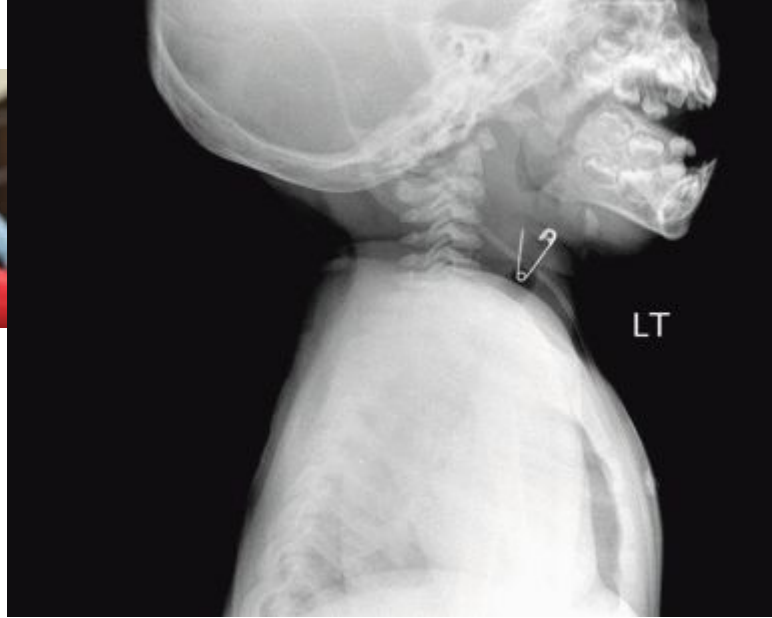
Yabancı  
Cisim  
Aspirasyonu



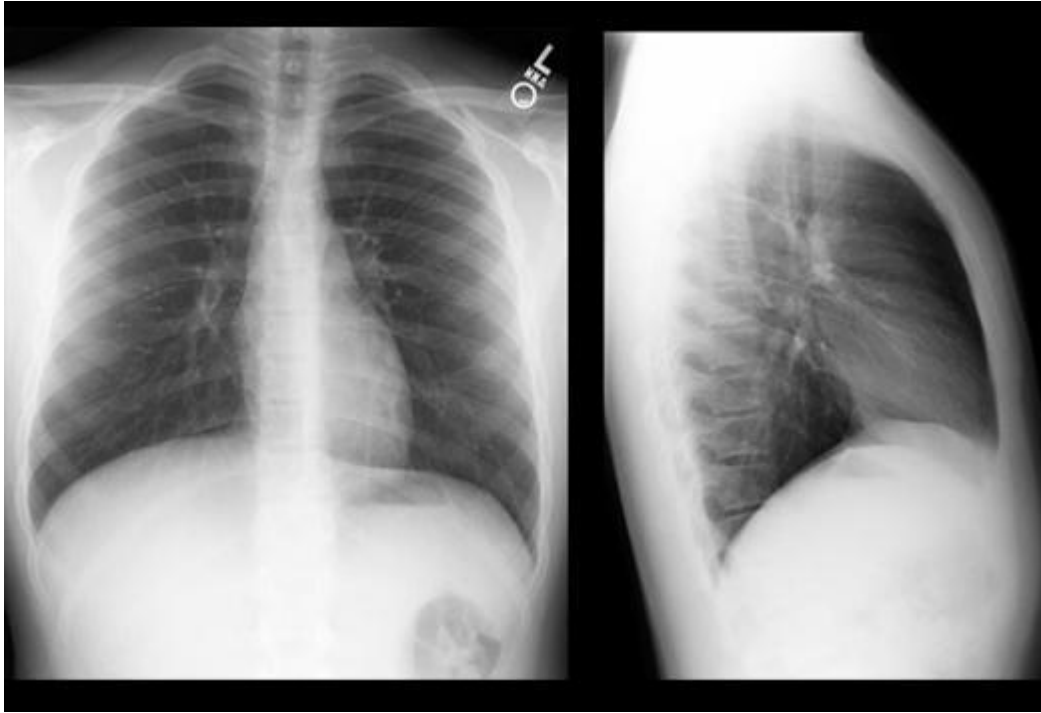
Yabancı  
Cisim  
Aspirasyonu

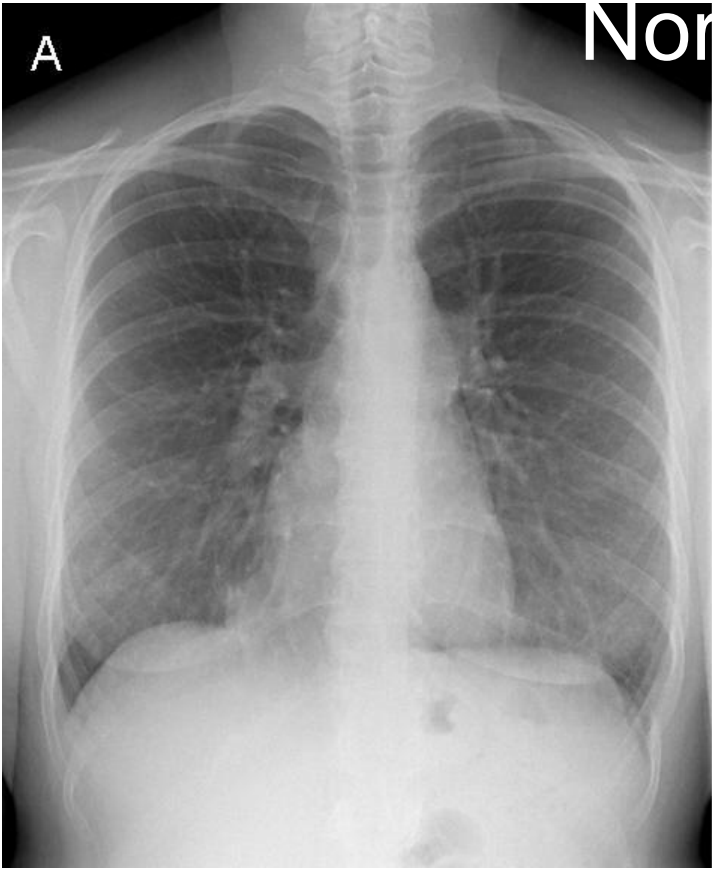

Yabancı  
Cisim  
Yutma

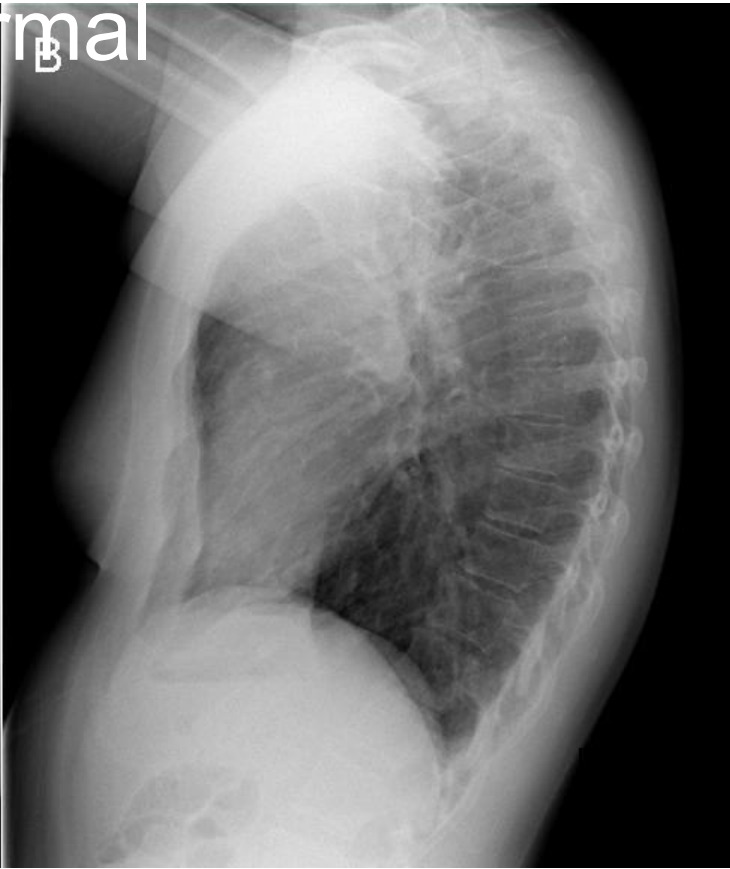

# Normal

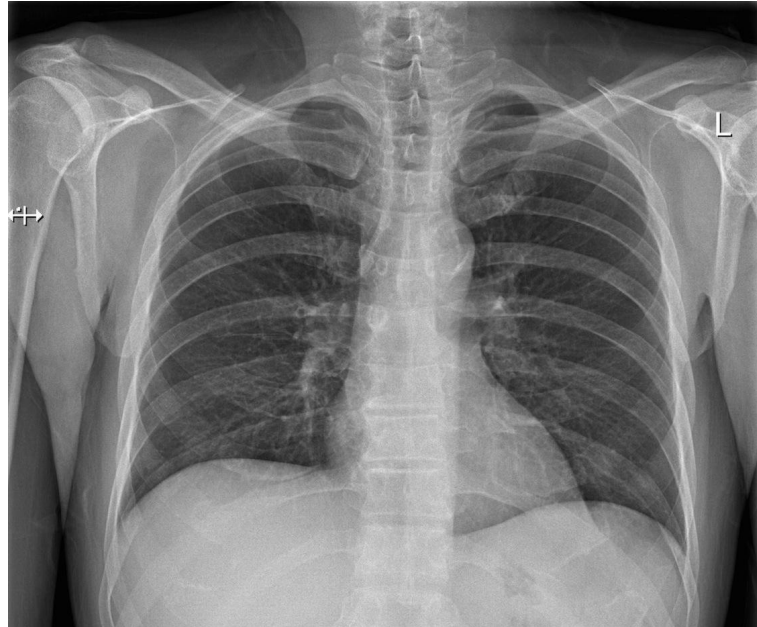




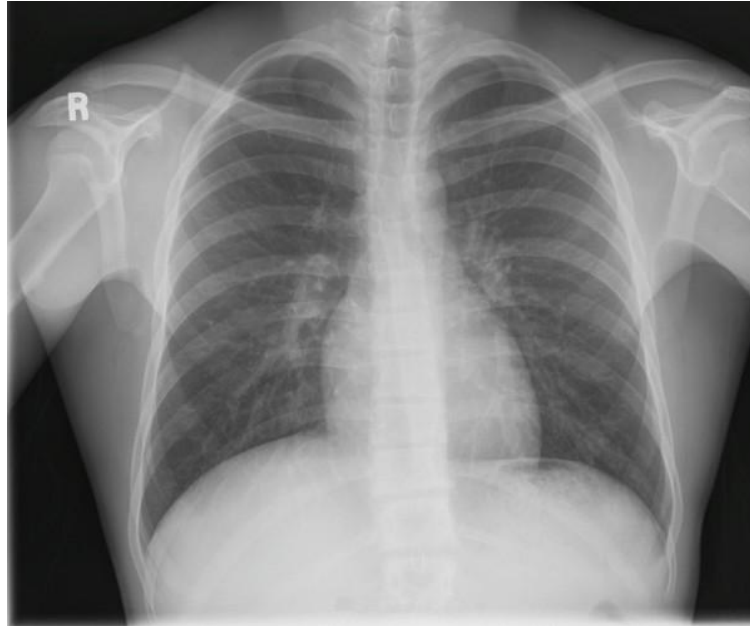
Normal

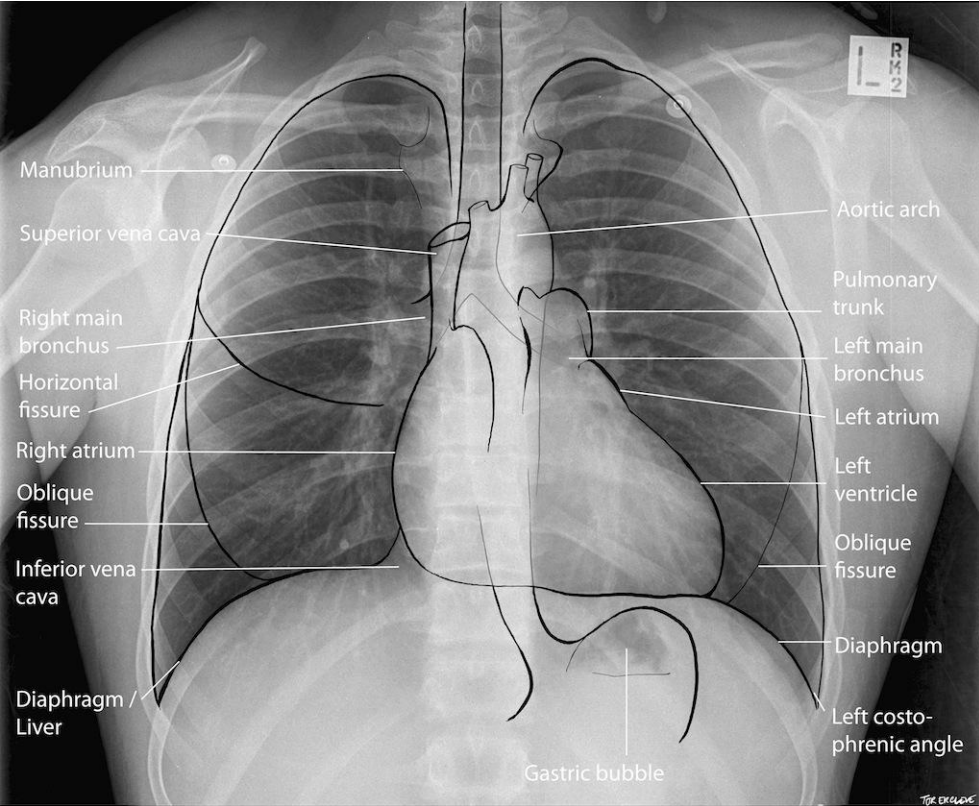


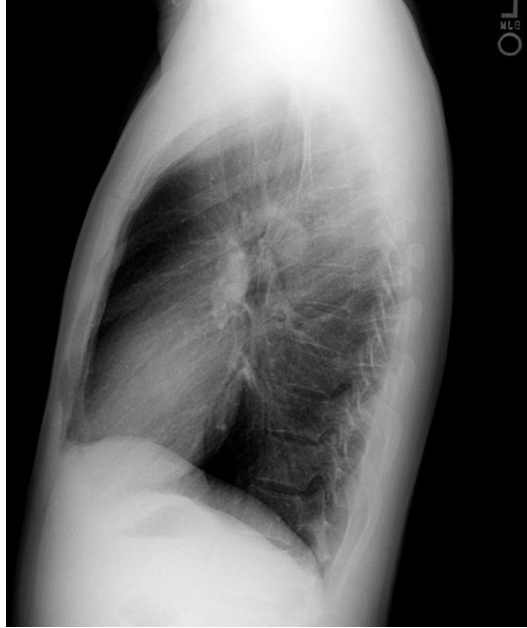# Normal



# Normal







# Normal

